Aus der chirurg.-poliklin. Abteilung des zahnärztlichen Instituts der Universität Basel, Vorsteher: Prof. Dr. med. *E. Hockenjos*
(Direktion: Prof. Dr. *R. Schwarz*)

Klinische Erfahrungen mit Irgamid als lokalem Chemotherapeutikum in der Zahnheilkunde

Inaugural-Dissertation

zur Erlangung der Doktorwürde der Zahnheilkunde

der medizinischen Fakultät der Universität Basel

vorgelegt von

Kurt F. v. Sury
Basel

Verlag von Urban & Schwarzenberg, Berlin und Wien / 1942

Von der medizinischen Fakultät der Universität Basel genehmigt auf Antrag von Prof. Dr. med. *E. Hockenjos*

Tag der Promotion: 12. Juni 1942

R. UNIV.
BIBLIOTHEEK
LEIDEN

Sonderdruck aus
Zeitschrift für Stomatologie
Heft 15/16, 1942

Aus der Chirurgisch-Poliklinischen Abteilung des Zahnärztlichen Instituts der Universität Basel, Vorsteher: Prof. Dr. med. *E. Hockenjos*
(Direktion: Prof. Dr. *R. Schwarz*)

Klinische Erfahrungen mit Irgamid als lokalem Chemotherapeutikum in der Zahnheilkunde

Von
K. F. v. Sury, Basel
(Mit 5 Abbildungen)

I. Einführung

Obgleich die Therapie mit Sulfonamiden und Azokörpern erst jüngeren Datums ist, haben doch die Arbeiten in der großen Chirurgie, in der Gynäkologie, Otologie und Ophthalmologie Wege gezeigt, die auch für das Gebiet der Zahnheilkunde, besonders in bezug auf die *lokale* Anwendung von Sulfanilamidderivaten, Erfolg versprechend sein mußten.

Auf Grund dieser Überlegung haben wir das von der Firma *J. R. Geigy* A.-G., Basel, hergestellte Sulfanilamidderivat, das N_1-Dimethylacroyl-Sulfanilamid von der Formel:

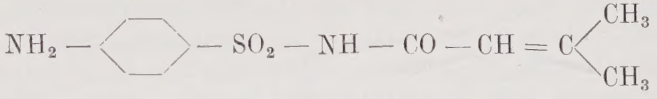

auf seine Wirksamkeit und Verwendbarkeit in der Zahnheilkunde klinisch untersucht.

Als im vorigen Jahrhundert die durch *Paul Ehrlich* begründete wissenschaftliche Chemotherapie damit begann, systematisch nach „inneren Antiseptika" zu suchen, machte sie zunächst die Erfahrung, daß die bei der Wunddesinfektion brauchbaren Desinfektionsmittel zwar in vitro die Bakterien abtöteten, bei den in vivo-Versuchen aber die Körperzellen des Wirtes in so starkem Ausmaß schädigten, daß sie für eine chemotherapeutische Beeinflussung der Infektionskrankheiten nicht in Betracht kommen konnten. Die tierischen und menschlichen Körperzellen erwiesen sich für diese Desinfizientien sehr viel empfindlicher als die Krankheitserreger.

Mit der Einführung der Serumtherapie durch *Behring* geriet die Chemotherapie vorübergehend wieder ganz ins Hintertreffen, bis *Ehrlichs* unermüdliche Versuche mit der Entdeckung des Salvarsans gekrönt wurden. Damit bestätigte sich zugleich die *Ehrlich*sche Vorstellung von der Affinität bestimmter Farbstoffe zu bestimmten Geweben. Obwohl sich das Salvarsan nicht als das erhoffte Universalmittel gegen alle schädigenden Mikro-

organismen erweisen sollte, wirkte sich die *Ehrlich*sche Theorie doch richtunggebend auf die gesamte chemotherapeutische Forschung aus. Überall waren die Bemühungen auf die Auffindung neuer chemischer Verbindungen mit maximaler Parasitotropie und minimaler Organotropie gerichtet, die nicht nur gegen Protozoen wie Trypanosomen und Spirochäten, sondern auch gegen bakterielle Infektionserreger wirksam erschienen.

In den nächsten Jahren zeigte die Chemotherapie jedoch nur wenig Fortschritte. Das Emetin der Radix Ipecacuanhae hatte eine gewisse Wirkung auf die Amöbenruhr und verkürzte deren Behandlungszeit. Mit Brechweinsteinmedikationen wurden Erfolge bei der Schlafkrankheit und Kala-Azar erzielt. 1920 kam dann das Harnstoffderivat Germanin auf den Markt, das trypanozide Eigenschaften aufwies und gute Wirkung bei den Frühstadien der menschlichen Schlafkrankheit zeigte. In bezug auf die Plasmodientherapie ist die Malariabehandlung durch Chinin und Akridinfarbstoffe zu erwähnen, während die Jodoxychinolinsulfonsäure sich bei der Bekämpfung der Amöbenruhr besonders bewährte. Damit war im großen und ganzen die Chemotherapie der Protozoenerkrankungen in gute Wege geleitet.

Es fehlte aber immer noch ein Mittel, parenteral oder oral eingeführt, das den Organismus von den Erregern der Kokkeninfektionen befreite. Sepsis, Erysipel, Abszesse und Osteomyelitiden sind Infektionskrankheiten, an welchen rein zahlenmäßig Strepto- und Staphylokokken am meisten beteiligt sind. Dazu gesellen sich Mischinfektionen, hervorgerufen durch Pneumo-, Meningo- und Gonokokken. Es war die Zeit der klassischen Sepsisbehandlung mit Sera und Vakzinen, Eigenblutbehandlungen und Bluttransfusionen, Chromotherapie (Gentianaviolett) und Versuchen mit oligodynamischen Mitteln, wie kolloidale Silbersalze u. a. m. Wenn auch immer wieder vereinzelte gute Resultate erzielt wurden, einen durchschlagenden Erfolg hatten diese Mittel nicht, da einerseits die Erreger nicht vollständig beseitigt werden konnten, andrerseits die oben beschriebenen therapeutischen Maßnahmen nicht frei von Nebenerscheinungen für den Organismus waren.

Daß es schließlich aber doch möglich wurde, die Kokken chemotherapeutisch anzugreifen, verdanken wir der Entdeckung von *Domagk*, dem es 1935 gelang, Streptokokkeninfektionen bei Mäusen durch perorale und parenterale Azofarbstoffe, welche die Sulfanilgruppe enthielten, zu heilen.

Französischen Forschern — *Tréfouël*, *Nitti* und *Bovet* — gelang ein Jahr später die Feststellung, daß der wirksame Anteil des Prontosils das p-Aminobenzolsulfonsäureamid ist und daß die Parastellung der Aminogruppen für die chemotherapeutische Wirkung entscheidend ist. Auf dieser Grundlage wurden nun von den verschiedensten Wissenschaftlern Substitutionen am Sulfanilamidkern vorgenommen, die in der Auffindung einer großen Anzahl brauchbarer Sulfonamidverbindungen ihren Niederschlag

fanden. Unter ihnen nahm lange das in England gefundene Sulfapyridin eine bevorzugte Stellung ein.

Wenn auch die Frage des Wirkungsmechanismus der Sulfonamide noch nicht restlos geklärt ist, so steht heute doch fest, daß diese neuen Chemotherapeutika den Stoffwechsel der Bakterien derart beeinflussen, daß diese der Autolyse oder Phagozytose zugänglich gemacht werden. Dadurch ist es möglich geworden, bakterielle Infektionen durch chemisch wohldefinierte Stoffe auf dem Blutwege und auch lokal zu bekämpfen. Hierbei lassen sich oft Resultate erzielen, die den Heilungsverlauf günstiger als bei Anwendung von Antisera beeinflussen; bei einigen Krankheiten, für deren Behandlung keine Seren bekannt sind, wirken die Sulfonamide direkt spezifisch. Im Unterschied zu den bekannten Desinfektionsmitteln zeichnen sie sich durch eine geringere Giftigkeit gegenüber den Zellen des menschlichen Körpers aus.

Domagk vertrat ursprünglich die Ansicht, daß die Sulfanilamide überhaupt nicht auf die Bakterien einwirken, sondern eine Erhöhung der Gewebsresistenz und eine Vermehrung der Antikörper bedingen, da Versuche in vitro mit Prontosil rubrum keine wesentliche Wirkung auf die Bakterien zeigten. *Colebrook*, *Buttle* und *O'Meara* beobachteten jedoch beim einfachen Sulfanilamid, $H_2N-C_6H_4-SO_2$-Gruppe, eine bakteriostatische Wirkung, wobei die freie Sulfanilamid-Gruppe im Molekül die Eigenschaft besitzt, das Wachstum vieler Keime stark zu hemmen. *Long* und *Bliss* konnten diese Beobachtungen dahin ergänzen, daß es auf die Menge der eingesetzten Keime ankommt. So erklärt sich auch die wesentliche Wirkung der Sulfanilamide auf die Bakterien selbst, da trotz erhöhter Sulfanilamiddosierung keine Vermehrung der Antikörper beobachtet wurde.

P. Fildes, einer der besten Kenner des Bakterienstoffwechsels, hat 1940 seine bemerkenswerten Ergebnisse in bezug auf die Chemotherapie dahin zusammengefaßt, daß lebenswichtige Stoffe der Bakterienzellen (Stoffwechselprodukte) durch die Einwirkung von Sulfanilamiden blockiert werden können. Analoge bakterizide Wirkungen hatte er mit kleinen Mengen Quecksilbersalzen auf das für die Streptokokken notwendige Stoffwechselprodukt Glutathion (SH-Gruppe) beobachtet, wobei eine lösliche, nicht giftige Quecksilberverbindung entstand: $-SH + HgCl_2 \rightarrow -S-Hg-S-$. Durch neue Mengen Glutathion aber wurde es möglich, die Bakterien wieder virulent zu machen. *Lockwood* vertrat die Meinung, daß Sulfonamide die proteolytischen Enzyme der Streptokokken hemmen könnten. *Mc Intosh* und *Whitby* vermuteten die Blockierung eines für die Bakterien lebensnotwendigen Enzyms durch Sulfanilamide. *Stamp* berichtete über Versuche, bei welchen es ihm gelang, aus hämolytischen Streptokokken einen Extrakt herzustellen, welcher die Einwirkung des Sulfanilamids auf die Bakterien vollständig aufhob. Daraus wäre zu schließen, daß in diesem Extrakt ein für die Bakterien notwendiger Nahrungsfaktor (Co-Enzym) enthalten sein könnte. Endlich machten *Woods* und *Haldane* mit Hefeextrakten die inter-

essante Entdeckung, daß für obige Interferenzerscheinungen sehr wahrscheinlich nur ein einziger, und zwar ein chemischer Faktor in Betracht zu ziehen sei: die p-Aminobenzoesäure. *Rubbo* und *Gillespie* gelang es dann tatsächlich aus Hefeextrakt die p-Aminobenzoesäure rein, bzw. in Form ihres Methylesters, zu isolieren, also Stoffe, welche in ihrer chemischen Struktur eine große Ähnlichkeit mit den Sulfanilamiden selbst aufweisen:

p-Aminobenzoesäure

p-Sulfanilsäure

Die Bakterien benötigen für ihr Wachstum und ihre Vermehrung Eiweißstoffe, welche sie teils aus Aminosäuren aufzubauen, teils aus reinem Ammoniak (Bac. coli) zu synthetisieren vermögen. Andere Bakterien wiederum (Bac. typhosum) können diese Synthese aus einfachen Rohmaterialien (NH_3) nicht durchführen. Daraus schließt *Fildes*, daß die Aminosäuren für alle Bakterien als „essentiell metabolites" (= lebenswichtige Stoffwechselprodukte), für einzelne jedoch, welche die Aminosäuren als solche verwenden, als „growth factors" (= Wuchsstoffe) anzusprechen sind. Neben diesen eigentlichen Aufbaustoffen spielen Stoffwechselregulatoren, die Fermente, eine wichtige Rolle. Teils sind sie im Bakterium enthalten, teils müssen sie ihm zugeführt werden.

Ähnliche Verhältnisse haben wir im Tierreich in bezug auf die Vitamine. Die Tiere benötigen zu ihrem Wachstum diese lebensnotwendigen Stoffe, aber nicht alle sind auf die Vitaminzufuhr durch die Nahrung angewiesen, da sie, wie z. B. die Ratten, Vitamin C und die Nikotinsäure selbst zu synthetisieren vermögen.

So wie der Mensch und die Tiere auf die Zufuhr von Schutzstoffen angewiesen sind, so benötigen auch die Bakterien die meisten uns bekannten Vitamine, wie Aneurin, Adermin, Nikotinsäure, Pantothensäure u. a. m. *R. Kuhn* hat sich mit diesen Fragen in wirtschaftlicher Hinsicht in bezug auf die Käsebereitung aus Silagefutter- und Normalfuttermilch befaßt, deren Fettgehalt und Milchmenge sich kaum voneinander unterscheiden, jedoch war es nicht möglich, aus Gärfuttermilch einen Hartkäse herzustellen. Nach Forschungen von E. F. Möller soll der Gehalt an den Vitaminen B_1, Pantothensäure und C bei beiden Milchsorten annähernd derselbe sein. Jedoch wurde ein wesentlicher Unterschied in bezug auf ein Vitamin H′ festgestellt. Sein Anteil in der Silofuttermilch beträgt nur ein Zehntel bis ein Zwanzigstel von dem der Normalfuttermilch, so daß die Bakterien, welche für die Käsebereitung in Funktion zu treten hatten, in ihrem Wachstum und in ihrer Vermehrung gehindert waren. Die Erkenntnis über das Bakterienvitamin H′, welches zum Vitamin-B-Komplex gehört, hitze-, säure- und alkalibeständig ist, jedoch unter dem Einfluß von Brom leidet, verdanken wir *K. Schwarz* und *F. R. Selbie*. Sie machten die überraschende Feststellung, daß der Methylester des Faktors H′ mit dem aromatischen

Methylester der p-Aminobenzoesäure identisch ist, mit welcher noch in einer Verdünnung von 1 : 10^{11} ein optimales Bakterienwachstum hervorgerufen werden konnte.

Zahlreiche Arzneimittel, vor allem die Lokalanästhetika, leiten sich von der p-Aminobenzoesäure ab:

p-Aminobenzoesäure


Anaesthesin

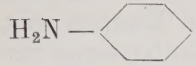
Novocain

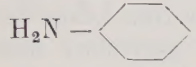
Larocain

Tutocain

Auch die Strukturformen des Atoxyl als Arzneimittel gegen Spirochäten und des Neostibosan gegen Kala Azar erinnern an die p-Aminobenzoesäure:

Atoxyl

Neostibosan

Über die Bedeutung dieser strukturellen Ähnlichkeiten herrscht noch Unklarheit, doch ist schon erkannt worden, daß die Isomeren der p-Aminobenzoesäure (o- und m-Stellung) unwirksam sind und keinerlei Vitaminwirkung auf die Bakterien haben.

Betrachten wir die verschiedenen bis jetzt bekannten Sulfanilamide, so können wir auch bei all diesen Arzneimitteln das Gemeinsame feststellen, daß sie an einem Benzolkern in p-Stellung zueinander eine NH_2- und eine SO_2-Gruppe tragen:

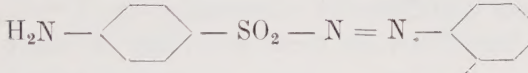
Prontosil rubrum

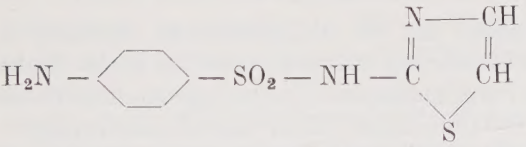
Cibazol (3714)

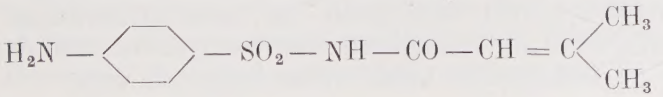
Irgamid (290)

Aus dem oben Gesagten kann angenommen werden, daß einerseits die p-Aminobenzoesäure ein lebenswichtiges Stoffwechselprodukt für die Bakterien darstellt, und daß andrerseits die schädigende Wirkung des Sulfonamids wahrscheinlich darin besteht, die wachstumsfördernde Wirkung der p-Aminobenzoesäure zu blockieren. Die strukturelle Verwandtschaft der beiden chemischen Formeln macht ersichtlich, daß es sich bei der Ausschaltung der p-Aminobenzoesäure durch die Derivate der p-Aminosulfanilsäure um eine Verdrängungsreaktion handeln muß. Die Analyse von vergleichenden Kurven ergab, daß eine dem chemischen Massengesetz gehorchende Interferenzerscheinung vorliegt. Es ist anzunehmen, daß es in den Bakterien ein spezifisches Protein oder einen anderen Rezeptor gibt, der sich sowohl mit der Carbonsäure, als auch mit dem Sulfanilamid verbindet. Wenngleich alle Bakterien die p-Aminobenzoesäure zum Leben benötigen, so brauchen sie doch nicht gleich empfindlich gegenüber dem Sulfanilamid zu sein. Besonders diejenigen Bakterien, welche die p-Aminobenzoesäure zu synthetisieren vermögen, werden weniger gut auf eine Sulfanilamidtherapie ansprechen. Das körperfremde Sulfonamid wird schwächer gebunden als das Wachstumsvitamin, jedoch weisen die Sulfanilamide eine größere Haftfestigkeit an den Zellen, bzw. ihren Rezeptoren auf. Ausschlaggebend für den Wirkungsgrad der beiden Antagonisten ist aber die relative Stellung der Substituenten am Benzolkern:

1.

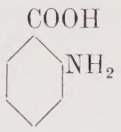

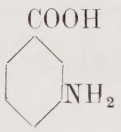

unwirksam

„Wuchsstoff"

2.

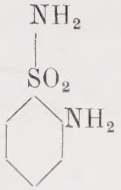

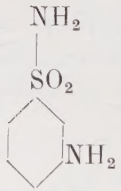

unwirksam

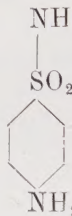

„Hemmstoff"

Weitere interessante Beispiele für die antagonistische Wirkung in bezug auf lebensnotwendige Wuchsstoffe der Bakterien sind, wie *H. Mc Ilwain* zeigte, die Nikotinsäure und die Pantothensäure. Nur geringe Modifikationen ihrer Struktur— Ersetzen der COOH-Gruppe durch eine SO_3 H-Gruppe — stellen für die Bakterien spezifische Hemmstoffe dar, deren „Giftwirkung" nur durch ein Überangebot an Wuchsstoffen wieder aufgehoben und das normale Wachstum der schädigenden Keime wieder hergestellt wird:

1.

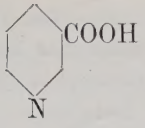

Nikotinsäure
„Wuchsstoff“

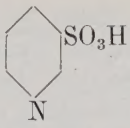

Pyridin-3-sulfonsäure
„Hemmstoff“

2

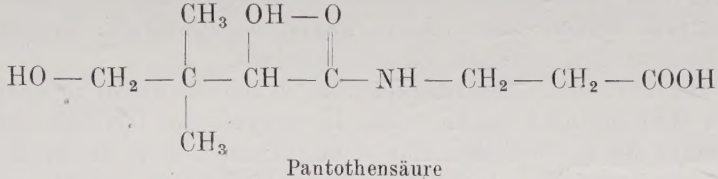

Pantothensäure
„Wuchsstoff“

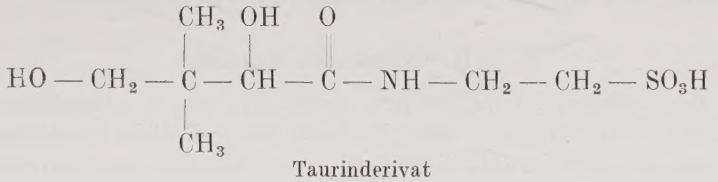

Taurinderivat
„Hemmstoff“

Wir kennen auf einem anderen Gebiet der Medizin eine ähnliche Giftwirkung, welche den Gesetzen der Verdrängungsreaktion folgt, die CO-Vergiftung. Dabei ist die Affinität des Hämoglobins zum CO etwa 200mal größer als zum Sauerstoff. Bei der Wirkung der Sulfonamide auf die Bakterien liegen die Verhältnisse umgekehrt, d. h. die Affinität zum Hemmstoff ist etwa 200 bis 2000mal kleiner als zum Wuchsstoff. Die Therapie der CO-Vergiftung besteht darin, durch eine möglichst hohe Sauerstoffkonzentration dem Massenwirkungsgesetz entsprechend das CO aus dem Hämoglobin zu verdrängen und durch CO_2-Applikation das Atemzentrum anzuregen. Bei der therapeutischen Anwendung der Sulfonamide stehen wir sinngemäß vor derselben Aufgabe:

1. durch möglichst hohe Gaben an Sulfonamiden die Bakterienvitamine zu verdrängen (Stoßtherapie);

2. die natürlichen Abwehrkräfte des Organismus zu mobilisieren, damit die Bakterien durch die Antikörper endgültig unschädlich gemacht werden können.

Dabei stellt sich unwillkürlich die Frage, ob durch eine Sulfanilamidbehandlung, bei welcher die für die Körperzellen wichtige p-Aminobenzoesäure entzogen wird, nicht eine Schädigung des Organismus eintreten könne. Es scheint nach *F. R. Selbie*, daß gewisse schädliche Wirkungen bei Verabreichung größerer Dosen von Sulfanilamid teilweise mit dieser Überlegung in Zusammenhang stehen. Doch zeigen die Versuche auch, warum wir mit zu kleinen Gaben so wenig erreichen und die Bakterien, sobald sie sich dem Hemmstoff zu entziehen vermögen, weiterwachsen.

Es ist daher bei einer Sulfanilamidtherapie von Vorteil, nicht nur der Blut- und der Urinuntersuchung, sondern auch der Ernährung und der übrigen Medikation des Patienten besondere Aufmerksamkeit zu schenken, da es unzweckmäßig erscheint, dem Körper Nahrungs- und Arzneimittel zuzuführen, welche besonders reich an p-Aminobenzoesäure sind.

Eine Abklärung dieser Konkurrenzerscheinungen zwischen Wachstumsvitamin und Hemmungsarzneimittel wird notwendig sein, da nicht nur Pyokokken, sondern auch andere Bakterien, Protozoen, Virusarten u. a. von Wuchsstoffen abhängig zu sein scheinen.

Im Bestreben, Chemotherapeutika zu finden, welche in ihrer parasitotropen Wirkung noch stärker seien, in organotroper Hinsicht aber noch indifferenter den menschlichen Körper beeinflussen, ist es das große Verdienst der Basler chemischen Industrien, durch Einführung des Cibazols und des Irgamids einen wesentlichen Fortschritt erreicht zu haben.

II. Chemie des Irgamids

Das Irgamid ist ein weißes, kristallinisches, geschmackloses Pulver. In Alkohol, Azeton gut löslich, in Äther wenig löslich, bildet das Irgamid mit Alkalien und Erdalkalien Salze, von welchen das Natrium-Irgamid die Darstellung stabiler wässeriger Lösungen ermöglicht. Die 20%ige Na-Irgamid-Lösung ist schwach alkalisch und weist einen p_H von 8·3 auf; es eignet sich daher vorzüglich für intramuskuläre und intravenöse Injektionen. Die entsprechenden p_H-Werte sind bei Sulfanilamidopyridin 10·1 und beim Sulfanilamidothiazol 9·6. Das Irgamid wurde uns in folgenden Varianten zur Verfügung gestellt:

1. das reine Irgamidsalz (Irg. pur.),
2. das Na-Irgamid (Irg.-Na),
3. die 20%ige Lösung (Irg. sol.),
4. Irgamid-Tabletten (zu 0·5 g),
5. die 10%ige Irgamid-Pasta (in Glyzerin).

III. Pharmakologie des Irgamids

Die Verabreichung per os oder per injectionem sowie die lokale Applikation des Irgamids haben keine giftigen Nebenerscheinungen gezeigt. Die Toxizitätsprüfung an Mäusen oder Ratten ergab folgende maximale Einzeldosen ohne Reaktion:

1. Maus: 4·5 g pro Kilogramm Körpergewicht,
2. Ratte: 10·0 g pro Kilogramm Körpergewicht.

Vergleichende Untersuchungen zeigten, daß die Toxizität der Natriumsalze des Irgamids gegenüber denen des Cibazols und des Sulfapyridins wesentlich geringer ist. Blut-, Nieren- und Leberschädigungen konnten nicht beobachtet werden, es fehlten auch sonstige Nebenerscheinungen, wie Übelkeit, Erbrechen und Exanthem. Immerhin ist zu beachten, daß beim Irgamid, genau so wie bei den übrigen Sulfanilamidderivaten, bei hohen Dosen ver-

einzelt eine Zyanose auftreten kann. Einige Autoren weisen auf eine Sensibilisierung der Haut nach Sulfanilamidapplikation hin. Es ist deshalb empfehlenswert, die Patienten nicht einer direkten Sonnenbestrahlung auszusetzen. Was die antagonistische Wirkung zwischen den Derivaten der Novokainreihe und den Sulfanilamidpräparaten anbetrifft, haben wir bei allen Lokalanästhesien mit Novokain-Corbasil niemals eine Beeinträchtigung der Irgamidwirkung feststellen können, was aber nicht besagen will, daß ein derartiger Antagonismus nicht besteht.

Das uns zur Verfügung gestellte Irgamid haben wir in folgender Dosierung verwendet:

1. Irgamid pur. pulv.: Zum Einpudern und Einstreuen, besonders nach Extraktionen und breiten Inzisionen.

2. Irgamid-Na pulv.: Zum Einstreuen in Knochenhohlräume nach Zystenoperationen, Einrotieren in Granulome.

Diese beiden Salzformen des Irgamid finden besonders ihre Anwendung bei der therapeutischen und prophylaktischen Wundbehandlung bei septischen Operationen. Dabei ist zu beachten, daß das Irgamid-Natrium-Salz leicht wasserlöslich ist und gut resorbiert wird, was einen rasch eintretenden therapeutischen Effekt bewirkt. Es wurde deshalb bei allen operativen Eingriffen verwendet. Dagegen fand anfänglich besonders bei Extraktionswunden auch Irgamid pur. pulv. Verwendung, welches infolge seiner Unlöslichkeit vom Speichel nicht so rasch weggeschwemmt wird wie das Natriumsalz. Unsere letzten Versuche führten dazu, diese Indikationsstellung zweckmäßig mit Irgamid-Natrium-Pasten-Tampons zu behandeln.

3. Irgamid-Na-solub. 20%ig: für Spülungen nach Operationen, Inzisionen usw., bis 2 Ampullen pro dosi. Als Infiltrationsinjektion nach septischen Operationen, bis 1 Ampulle pro dosi.

Durch Zugabe von gleichen Teilen Aqu. dest. kann die Lösung auch 10%ig hergestellt werden. Es sind hierbei noch die intramuskulären und intravenösen Irgamid-Injektionen zu erwähnen, welche teils zur Unterstützung der peroralen Initialdosis (Erhöhung des Irgamid-Spiegels im Blut) als auch bei Erkrankungen des Magendarmtraktes vorgenommen werden können. Die Dosis hierfür beträgt 1—2 Ampullen pro die.

4. Irgamid-Tablette zu 0·5 g: Zur Verstärkung der lokalen Therapie, zur oralen Applikation, besonders bei akuten Infektionen. Als Initialdosis sind viermal zwei Tabletten (= 4 g) für 24 bis 48 Stunden erforderlich, hernach wird die Dosis auf 1·5 g bis 2 g pro die und 0·5 bis 1 g pro die während den nächsten 2 bis 4 Tagen gesenkt.

5. Irgamid-Pasta 10%ig, hergestellt aus Irgamid-Natrium: Zur Behandlung von eitrigen Zahnfleisch- und Knochentaschen, Interdentalabszessen und zur Präparation und Imprägnation von sterilen Wundtampons.

In der Kinderpraxis ist folgende Dosierung zweckmäßig:

Bis 4 Jahre: ein Viertel der Erwachsenendosis; 4 bis 8 Jahre: die Hälfte der Erwachsenendosis; 8 bis 16 Jahre: drei Viertel der Erwachsenendosis.

Allgemein ist darauf zu achten, daß bei höherer Sulfanilamiddosierung und längerer Darreichung öfters die Harnausscheidung und das Blutbild kontrolliert wird; auch ist für *reichliche* Flüssigkeitszufuhr zu sorgen.

IV. Chemotherapie des Irgamids

Der hohe Wirkungsgrad der Sulfonamide im lebenden Organismus im Gegensatz zur geringen oder fehlenden in vitro-Wirkung fiel bereits den ersten Untersuchern als besonderes Charakteristikum dieser neuen Klasse chemotherapeutischer Mittel auf. Dies hatte zur Folge, daß der Wirkungsmechanismus der Sulfonamide so aufgefaßt wurde, daß diese Chemotherapeutika auf die Krankheitserreger nicht direkt einwirken, sondern ihre Heilwirkung in der Weise entfalten, daß sie die Abwehrkräfte des infizierten Organismus mobilisieren. Der Nachweis einer in vitro-Wirkung ist überhaupt erst in jüngster Zeit englischen Forschern gelungen, die feststellen konnten, daß die Menge der eingesetzten Keime über die bakteriostatische in vitro-Wirkung entscheidet. Und damit hat auch die Vorstellung vom Wirkungsmechanismus der Sulfonamide eine Wandlung erfahren. Sie läßt sich auf Grund der neuesten Untersuchungen und Theorien, die namentlich in den angelsächsischen Ländern durchgeführt und entwickelt worden sind, wie oben kurz beschrieben, dahingehend zusammenfassen, daß den Sulfonamiden eine die Bakterien direkt schädigende Wirkung zukommt, die deren Lebensbedingungen so weit verschlechtert, daß diese schließlich den Abwehrkräften des Wirtes unterliegen. Von hier aus nahm auch die lokale Sulfonamidtherapie ihren Ausgang, die uns zum Versuch veranlaßte, unspezifische pyogene Infektionen mit der lokalen Sulfonamidtherapie anzugehen.

V. Klinische Erfahrungen

Zur Lokalbehandlung pyogen infizierter Wunden verwendeten folgende Autoren die aufgeführten Sulfonamide: *Jentzer* (4029-Roche), *Lanier, de Wolf, Paul* u. a. (Sulfanilamid), *Dinklage* (Prontosil rubrum), *Stern* (Sulfapyridin), *Brunner, Fernez* (Cibazol) und *Markoff* (Irgamid).

Nach *Brunner* sollte die ideale chemotherapeutische Wundbehandlung darin bestehen, daß die wirksame Substanz nicht nur Stunden, sondern Tage in der geschlossenen Wunde festgehalten würde, wobei gleichzeitig keine oder nur ganz unbedeutende Gewebsschädigungen eintreten dürften. Das lokal anzuwendende Chemotherapeutikum muß bakteriostatische, bzw. bakterizide Eigenschaften aufweisen, ohne jedoch die natürlichen Abwehrkräfte des Körpers zu schädigen. Die bis dahin lokal verwendeten Antiseptika, wie Alkohol, Phenol, Lysol, führten zu mehr oder weniger starken Gewebsschädigungen. Die oxydierenden Mittel (H_2O_2, $KMnO_4$), die Halogenderivate, die Anilinfarbstoffe und Akridinderivate sind wohl gut und rasch wirksam, sie haben aber den Nachteil, daß sie nach einmaliger Applikation keine genügende Dauerwirkung entfalten, im Überschuß und bei ständiger Erneuerung ihre Toxizität (Körpereiweißverbindungen) erhöhen.

Die bisherigen Resultate aus der Literatur und unsere Arbeit bestätigen die Reiz- und Gefahrlosigkeit der *Irgamid*-Produkte und ihre prompte Wirkung bei unspezifischen pyogenen Infektionen.

Aus dem großen Anwendungsgebiet des Irgamids als lokales Chemotherapeutikum in der Zahnheilkunde berichten wir über 200 Beobachtungen und Untersuchungen aus unserer poliklinisch-chirurgischen Abteilung. Diese beziehen sich auf:

Fälle	Total	Mit Erfolg	Ohne Erfolg
1. Abszesse:			
Parulis	35	32	3
Wangen	3	3	—
Gaumen	2	1	1
2. Osteomyelitis chron.	1	1	—
3. Periodontitiden:			
Period. acut. apical.	10	8	2
Period. chron. apical.	15	15	—
Period. nach Gangrän	10	6	4
4. Paradentitiden:			
Paradentose	22	16	6
Paradentalabszesse	4	4	—
5. Stomatitiden:			
Gingiv. ulcer. hypertr.	10	10	—
Stomat. ulcer. gangraen.	2	2	—
Dentitio diff. (inkl. Extr.)	12	8	4
6. Extraktionen:			
Ausmeißelungen	24	18	6
Gangränöse Zähne	25	25	—
Wurzelreste	25	25	—
	200	174	26
	100%	87%	13%

I. Abszesse

Bei der Behandlung pyogener Infektionen tritt bekanntlich öfters, besonders bei Verbreitung und Virulenzsteigerung der Bakterien, bei gleichzeitiger Abnahme der Körperkräfte trotz chirurgischem Eingriff und Tamponade, erst nach Tagen oder Wochen langsame Besserung ein. Dazu gesellen sich Schluckbeschwerden und Kieferklemme, welche die Nahrungszufuhr herabsetzen, sowie Ödembildung, Fieber, Schüttelfröste, Verschleppung der Keime auf dem Blut- oder Lymphweg, mit eventuellen Dauerschädigungen von Herz, Nieren usw. Gerade bei den paramandibulären, palatinalen und bukkalen Abszessen haben wir mit der Irgamidbehandlung besonders gute Erfahrungen gemacht.

Fall 1. G. C., 38jähriger Mann.

15. 7. 1941. Diagnose: Parulis rechts unten $\overline{5\,4\,3}|$ infolge stark gangränöskariöser Zähne. Fluktuation undeutlich, trotz starker Schwellung am Rande des horizontalen Kieferastes. Druckempfindlichkeit auch im aufsteigenden Ast und Masseter. Starke Schmerzen, besonders in der Gegend der mittleren Lymphdrüsenpakete. Nahrungsaufnahme infolge Trismus und Schwellung behindert. Axiale Temperatur 37·5°. Breite bukkale enorale Inzision in Kelenanästhesie dem horizontalen Kieferast entlang bis zum Masseter. Austritt von wenig Eiter vermischt mit etwas Serum, Blutung unbedeutend. Einführung eines Vioformgazestreifens, Bestrahlung mit Sollux $^1/_4$ Stunde.

16. 7. 1941. Die Schwellung hat stark zugenommen und sich gegen die Wange hingezogen (Verdacht auf phlegmonöse Ausbreitung im Masseter). Die Schmerzen sind unerträglich, die submaxillären Lymphdrüsen bretthart. Axiale Temperatur 37·9°. Der Vioformgazestreifen wird entfernt, er ist schmutzig verfärbt, putrid stinkend. Auf leichten Druck Austritt von wenig Eiter, vermischt mit Serum. Nochmalige tiefere Inzision in Kelenanästhesie, worauf sich stinkender, dicker Eiter entleert. Lokale subperiostale Infiltrationsinjektion von zirka 2 cm³ Irgamid solub. 20%ig in den Herd. Ausstäuben der Inzisionswunde mit Irgamid-Natrium. Solluxbestrahlung der submaxillären Drüsen $^1/_4$ Stunde.

Peroral viermal zwei Tabletten Irgamid zu 0·5.

17. 7. 1941. Die allgemeine Infiltration im Gebiet des horizontalen Kieferastes, der Wange und der submaxillären Drüsen ist zurückgegangen. Patient hat eine relativ gute Nachtruhe gehabt und fühlt sich entspannter. Puls etwas beschleunigt. Temperatur 37·0°. Kein Brechreiz, keine Zyanose, keine Herzbeschwerden. Ausspülen des Herdes mit 5 cm³ Irgamid solub. 20%ig. Einstäuben von Irgamid-Natrium.

Peroral dreimal zwei Tabletten Irgamid zu 0·5.

19. 7. 1941. Fast keine Schwellung mehr, keine Schmerzen, die Inzisionsöffnung ist fast geschlossen mit frischen Granulationen. Auf Druck entleert sich klares Speichel-Serum-Blut-Gemisch, das absolut geruchlos ist. Temperatur 36·5°, subjektives Empfinden sehr gut. Patient schläft gut, Funktionen normal.

In Lokalanästhesie Extraktion von $\overline{5\,4\,3}|$, ohne Beschwerden für den Patienten. Wundversorgung, nach vorhergehender Blutstillung mit H_2O_2, Irgamid pur. angerührt in ein paar Tropfen Alkohol 70%ig, Tampon. Solluxbestrahlung $^1/_4$ Stunde.

Peroral dreimal eine Tablette Irgamid zu 0·5.

22. 7. 1941. Extraktionswunden sehr gut aussehend, mit frischen Granulationen. Früherer Parulisherd ohne Beschwerden, Inzisionswunde vollkommen geschlossen. Submaxilläre Drüsen normal, keine Schmerzen, keine Schwellung. Subjektiv sehr gut. Geheilt entlassen.

Fall 2. O. K., 47jähriger Mann.

16. 7. 1941. Wangenabszeß rechts unten, Gegend $\overline{7\,6}|$, infolge Gangrän des $\overline{6}|$. Brettharte Infiltration der rechten Wange, bei Palpation im Vestibulum oris deutliche Fluktuation. Lymphdrüsen sehr schmerzhaft. Patient macht einen elenden Eindruck. Nahrungsaufnahme erschwert. Schlafbehinderung infolge der ausstrahlenden Schmerzen. Breite enorale Inzision in Kelen-Kälte-Anästhesie bis auf den horizontalen Unterkieferast. Austritt von reichlich dickem und stinkendem Eiter. Ausspülen der Inzisionswunde mit 5 cm³ Irgamid sol. 20%ig. Subperiostale Infiltrationsinjektion von zirka 2 cm³ Irgamid sol. 20%ig in der Gegend des $\overline{6}|$. Steriler Vioformgazetampon.

Peroral viermal zwei Tabletten Irgamid zu 0·5.

17. 7. 1941. Patient sagt aus, daß er während des ganzen Tages (16. 7. 1941) vollständige Ruhe gehabt habe, besonders das Spannungsgefühl sei verschwunden. Nachtruhe gut, ebenfalls Appetit. In der Nacht habe er den Tampon entfernt und es habe sich nochmals etwas Eiter entleert. Die Inzisionswunde ist bereits etwas geschlossen, am Rande saubere Granulationen. Die Schwellung ist bedeutend zurückgegangen und hat sich am unteren Rande des rechten horizontalen Unterkieferastes konsolidiert. Schwellung der submaxillären Drüsen noch vorhanden, doch weniger schmerzempfindlich. Allgemeinbefinden des Patienten bedeutend besser. Ausspülen der Inzisionswunde mit 5 cm³ Irgamid sol. 20%ig, subperiostale Infiltrationsinjektion von zirka 2 cm³ Irgamid sol. 20%ig, kleiner steriler Vioformgazetampon. Solluxbestrahlung $^1/_2$ Stunde.

Peroral dreimal eine Tablette Irgamid zu 0·5.

18. 7. 1941. Schwellung unbedeutend im Gebiet des Angulus, keine Schmerzen, keine Schwellung der submaxillären Drüsen. Nach Entfernen des Tampons, der absolut geruchlos ist, leichte seröse Exsudation, ohne Eiter. Inzisionswunde weiter geschlossen, gut aussehend, kein Foetor ex ore. Ausspülen der Wunde mit 5 cm³ Irgamid sol. 20%ig, kein Tampon.

Peroral dreimal eine Tablette zu 0·5.

19. 7. 1941. Allgemeinbefinden normal. Objektiv: keine Schwellung, keine Rötung, keine Fluktuation. Der schuldige Zahn wird extrahiert. Patient geheilt entlassen.

Fall 3. E. A., 5jähriges Mädchen.

3. 11. 1941. Diagnose: Parulis und beginnender Gaumenabszeß, infolge gangränösen $\overline{\text{IV}}|$. Das Kind macht einen stark ermüdeten Eindruck, blasse Gesichtsfarbe. Temperatur 38·0°. Rechte Wange geschwollen, druckempfindlich, etwas bläulich verfärbt, palatinale Palpation schmerzempfindlich, keine deutliche Fluktuation. Submaxilläre Lymphdrüsen verhärtet und schmerzhaft. Enorale Inzision in Kelen-Kälte-Anästhesie sowohl palatinal als auch im Vestibulum oris, Gegend $\overline{\text{IV}}|$. Palatinal starke Blutung, dunkelrot. Bukkal Austritt von stark riechendem Blut-Eiter-Serum-Gemisch. Ausspülen der Inzisionswunden mit Irgamid sol. 20%ig, 5 cm³; die beiden Inzisionsöffnungen kommunizieren miteinander durch den perforierenden Herd. Einlegen eines sterilen Tampons belegt mit einer dicken Schicht Irgamid-Salbe.

Peroral dreimal ½ Tablette Irgamid zu 0·5.

4. 11. 1941. Das Kind macht im allgemeinen einen frischeren Eindruck. Die Nachtruhe war ungestört. Die Wangenschwellung ist noch vorhanden, doch ohne Schmerzen bei Palpation. Die Farbe der Wangenhaut ist normal. Die submaxillären Drüsen schmerzen nicht mehr. Nach Entfernen des Irgamid-Tampons entleert sich nur etwas seröse Flüssigkeit. Tampon und Flüssigkeit riechen nicht. Leichte frische, gut aussehende Granulationen beginnen bereits die Inzisionsöffnungen zu schließen. Ausspülen mit 5 cm³ Irgamid 20%ig, Auspudern des Herdes mit Irgamid pur. Kein Tampon. Solluxbestrahlung ¼ Stunde.

Peroral dreimal ½ Tablette Irgamid zu 0·5.

5. 11. 1941. Allgemeinbefinden des Kindes gut, keine Schwellung, keine Schmerzen. Der Zahn wird in Lokalanästhesie extrahiert. Das Kontrollröntgenbild zeigt, daß der Keim des $\underline{4}|$ nicht beschädigt wurde. Patient geheilt entlassen.

Fall 4. B. F., 6jähriger Knabe.

9. 9. 1941. Diagnose: Parulis infolge Gangrän $\overline{\text{v}}|$. Schleimhaut hochrot entzündet, Schwellung nicht sehr groß, doch deutliche Fluktuation und Schmerzempfindung. In Kelen-Kälte-Anästhesie wird der Abszeß enoral gespalten, es entleert sich dunkelrotes Blut, vermischt mit Eiter. Ausspülen der Inzisionswunde mit 5 cm³ Irgamid 20%ig, Aussprayen des Herdes mit Irgamid pur. Einlegen eines Irgamid-Salbentampons. Solluxbestrahlung ¼ Stunde.

Peroral dreimal ½ Tablette Irgamid.

10. 9. 1941. Schwellung verkleinert, keine Druckempfindlichkeit. Nach Herausnahme des Tampons etwas geruchloses seröses Exsudat. Inzisionsöffnung mit frischen, gut aussehenden Granulationen bedeckt. Ausspülen des Herdes mit 5 cm³ Irgamid 20%ig, Aussprayen mit Irgamid pur., kein Tampon. Solluxbestrahlung ¼ Stunde.

Peroral dreimal ½ Tablette Irgamid zu 0·5.

11. 9. 1941. Das Kind ist wieder fröhlich und interessiert sich für alles. Schmerz und Schwellungen nicht mehr vorhanden. Solluxbestrahlung ¼ Stunde. Da die Inzisionsöffnung nur noch einem Fistelmaul gleicht, wird auf eine weitere Irgamid-Behandlung verzichtet. Patient zur Extraktion bestellt, welche am 17. 9. 1941 erfolgte.

Fall 5. A. S., 34jährige Frau.

13. 1. 1942. Diagnose: $|\overline{3}\,\overline{4}\,\overline{5}$ stark kariös und gangränös, $|\overline{4}$ stark gelockert, sitzt in einer schwammig eitrigen Masse. $|\overline{5}$ Fistelbildung. Das ganze Gebiet ist stark aufgetrieben, schmerzempfindlich, deutliche Fluktuation. Stärkster Foetor ex ore.

Submaxilläre Drüsen verhärtet, neuralgische Ausstrahlungen gegen den Oberkiefer. Für die vorzunehmende Extraktionstherapie wird vorerst eine Leitungsanästhesie mit Novokain-Corbasil 2%ig vorgenommen. Sodann enorale Spaltung der Parulis in Kelen-Kälte-Anästhesie. Es entleert sich reichlich Eiter, wenig Blut und Serum. Ausspülen des Herdes mit 5 cm³ Irgamid 20%ig, Aussprayen der Kavität mit Irgamid pur. Extraktion von $|\overline{3\,4\,5}$ (mit Granulomen), Auskratzen der Alveolen mit scharfem Löffel. Extrahieren von sequestrierten Knochensplittern. Ausspülen der Alveolen mit Irgamid sol. 20%ig, Aussprayen mit Irgamid pur. Einführen von Irgamid-Salben-Tampons in den Herd und in die Alveolen.

Peroral viermal zwei Tabletten Irgamid zu 0·5.

14. 1. 1942. Schwellung vermindert, Schmerzen erträglich. Gutes Allgemeinbefinden. Submaxilläre Drüsen noch etwas druckempfindlich. Nach Entfernung des Tampons ergießt sich klares geruchloses Serum, vermischt mit Blutgerinnseln. Frische gut aussehende Granulationen am Rande der Inzisionsöffnung. Nach Entfernung der Situationsnaht und des Irgamid-Tampons aus den Alveolen ist auch dort das gute Aussehen der Alveolen augenfällig. Keine frische Blutung, im Grund der Alveolen saubere Blutkoagula, an den Schleimhauträndern frische Granulationen, kein Geruch. Ausspülen des Parulisherdes und der Alveolen mit 5 cm³ Irgamid sol. 20%ig, Aussprayen mit Irgamid pur., Einführen eines Irgamid-Tampons in die Inzisionswunde, Auffüllen der Alveolen mit Irgamid pur. Solluxbestrahlung ½ Stunde.

Peroral dreimal zwei Tabletten Irgamid zu 0·5.

15. 1. 1942. Subjektives und objektives Befinden viel besser. Noch etwas Nachschmerzen von der Extraktion. Keine Schwellung mehr. Foetor gänzlich verschwunden. Patient schläft gut und hat guten Appetit. In den Alveolen befindet sich immer noch etwas Irgamid, sie werden mit frischem Irgamid aufgefüllt. Gut aussehende Granulationen in und um die Alveolen. Nach Entfernen des Irgamid-Tampons keine Exsudation. Die Inzisionsöffnung ist fast geschlossen. Ausspülen mit 5 cm³ Irgamid 20%ig Aussprayen mit Irgamid pur. Solluxbestrahlung ½ Stunde.

Peroral dreimal eine Tablette Irgamid zu 0·5.

16. 1. 1942. Patient hat keinerlei Beschwerden mehr. Inzisionsöffnung fast geschlossen, ebenso legen sich die Schleimhauträndern, welche wieder ganz normal aussehen, fest über die Alveolen. Spülung mit 5 cm³ Irgamid sol. 20%ig, Aussprayen mit Irgamid pur.

Peroral dreimal eine Tablette Irgamid zu 0·5. In Heilung entlassen.

Zur Bekämpfung der Abszesse mit Irgamid ist folgendes zu sagen: Im Vergleich zu den früheren Methoden der Parulisbehandlung erscheint die Behandlungszeit wesentlich abgekürzt. Die Parulis als solche benötigt mit Irgamid-Behandlung zirka zwei bis drei Tage zum Abklingen, die übliche Nachbehandlung bis zur völligen Schmerzlosigkeit und Rückgang der Schwellungssymptome erfordert zirka vier bis fünf Tage. Die Durchschnittswerte halten sich bei zirka drei bis vier Tagen vom Beginn bis zum Abschluß der Behandlung, wobei wir als Abschlußzeitpunkt das Auftreten gut aussehender Granulationen und das Abklingen der örtlichen Beschwerden betrachten.

Zur Technik der Anwendung der Irgamid-Präparate ist zu bemerken, daß wir die Sulfanilamidderivate zunächst nur als Adjuvans zu den früher gebräuchlichen Methoden anwandten. Später ersetzten sie uns alle Desinfizientien und wurden allein, zusammen mit dem chirurgischen Eingriff, zur Bekämpfung der pyogenen Parulitiden verwendet. Die Therapie erstreckt sich demnach auf: 1. enorale Inzision, 2. Spülung mit Irgamid sol. 20%ig, 3. Auspudern des Herdes mit Irgamid pur., 4. Einführen eines Irgamid-Salben-Tampons, 5. perorale Irgamid-Applikation in besonders schweren

Fällen. Die früher angewandte subperiostale Infiltrationsinjektion von Irgamid sol. 20%ig haben wir verlassen, da dies für die Patienten infolge der mechanischen Läsion des stark entzündeten Gewebes, weniger wegen der Basizität (p_H: 8·3), sehr schmerzhaft war und wir die gleichen Erfolge mit den täglichen Irgamid-Spülungen erzielten.

II. Eitrige Osteomyelitis

Wenn auch die Ausbreitung pyogener Infekte (gangränöse Zähne mit periapikaler eitriger Einschmelzung, eitrige Wurzelreste, vereiterte Granulome und Zysten usw.) in der Regel als akuter subperiostaler oder submuköser Abszeß durchbricht und daher dem chirurgischen Eingriff und der oben beschriebenen Sulfanilamidtherapie unterworfen werden kann, so sehen wir doch hin und wieder eine Ausbreitung pyogener Infekte in das Knochenmark hinein. Es entsteht dann das bekannte klinische Bild der chronisch-eitrigen Osteomyelitis des Kiefers. Es liegt im anatomischen Bau des Knochenmarkes begründet, daß die erst primär aufgetretene akute Osteomyelitis in eine chronisch eitrige Osteomyelitis übergeht, welche einen abszedierenden und sequestrierenden Charakter aufweist, verbunden mit akuten submukösen und perimandibulären Abszessen.

Da es sich bei Patienten, welche an einer Osteomyelitis leiden, meistens um schwerkranke Personen handelt, die der Spitalspflege bedürfen und daher nicht ambulant behandelt werden können, so müssen wir uns auf die Wiedergabe der Krankengeschichte von nur einem Patienten beschränken. Wir verdanken den Fall der chirurgischen Abteilung des Bürgerspitals (Prof. *Henschen*).

Wenn wir dennoch bei Osteomyelitiden auf die Irgamid-Indikation hinzuweisen wagen, so tun wir dies auf Grund der Erfahrungen, die *Paul* in Paris und *Dinklage* am Zahnärztlichen Institut der Universität Marburg bei Osteomyelitiden gemacht haben:

„... En novembre 1937, lors d'une séance de la société de Stomatologie de Paris, on a parlé incidemment des sulfamides: *Paul* a signalé l'arrêt momentané de l'écoulement purulent d'une ostéomyélite mandibulaire sous l'effet de 10·5 g de Prontosil blanc, pris en 7 jours, puis la cessation définitive de cette suppuration après l'absorption de 9 g de Septazine, administré en 6 jours."

Dinklage führt aus:

„... pyogene Herde bilden nicht selten den Ausgangspunkt für chronische Osteomyelitiden. Auch bei diesen Infektionskrankheiten versuchten wir mit einer örtlichen „Prontosil"-Anwendung eine Heilung zu erzielen. Die Fisteln wurden mit einer sterilen Wasserspritze möglichst schonend und ohne Gewaltanwendung mit Prontosil solubile und Prontosil sol. forte gefüllt. Besonders günstig für die Behandlung ist es, wenn von einem Herd mehrere Fisteln ausgehen, die miteinander in Verbindung stehen. Hierbei wird soviel von dem Mittel in die Fistel gespritzt, bis das Chemotherapeutikum aus den anderen Fisteln wieder austritt. Damit erreicht das Prontosil sicher seinen Ort der Wirkung. So steht der Herd dauernd und unmittelbar mit dem „Prontosil-Depot" in Verbindung. ..."

und beschreibt folgenden Fall:

V. H., 28jähriger Mann, hatte anfangs 1940 einen schweren Unfall mit Frakturen im Ober- und Unterkiefer. Im Verlauf der Behandlung traten eiternde Fisteln im rechten

Unterkiefer auf. Patient wurde zur weiteren Behandlung an das Zahnärztliche Institut überwiesen. Ober- und Unterkiefer wurden geschient, die Fisteln behandelt und mit Jodoformgaze tamponiert. Patient klagte aber dauernd über ziehende Schmerzen im Unterkiefer.

Am 15. 6. 1940 wurden die Fistelgänge mit „Prontosil sol. forte" durchspritzt, ebenso 18. 6. 1940. Patient gab an, daß seit Beginn der Prontosil-Behandlung die ziehenden Schmerzen verschwunden seien. Tägliches Ausspülen mit Prontosil. Am 20. 6. 1940 wurde aus einer Fistel ein Sequester entfernt, Tamponade mit Jodoformgaze. Nach weiteren Durchspritzungen mit Prontosil waren am 25. 6. 1940 die Fisteln soweit geschlossen, daß von einer weiteren Durchspritzung abgesehen werden konnte. Weitere Eiterungen oder Schmerzen sind im Unterkiefer keine mehr aufgetreten.

Diese Art der lokalen Anwendung eines Chemotherapeutikums entspricht den oben beschriebenen und angewandten Spülungen bei den akuten pyogenen paramandibulären Abszessen. Ähnlich verhält es sich bei unserem Patienten:

Fall 6. M. A., 46jähriger Mann.

Diagnose: Osteomyelitis chronica im linken Unterkieferast. Patient leidet seit Anfang 1940 an häufigen Zahnschmerzen $\lfloor\overline{2\,3\,4\,5}$. 1940 ziehende Schmerzen mit neuralgischen Ausstrahlungen im Unterkiefer. Am 15. 8. 1941 sucht er die Volkszahnklinik auf und wird am 17. 8. 1941 durch den Hausarzt in das Bürgerspital wegen Periostitis alveolaris links überwiesen. (Röntgenbild Nr. 1.)

Lokalstatus: Linke Kinnseite stark angeschwollen, Haut gerötet. Druckempfindliche, mandarinengroße Infiltration, deutlich fluktuierend. Oberkiefer zahnlos, Unterkiefer mit Restzähnen, welche links gelockert sind. Mundschleimhaut und Zunge ohne Beläge. Tonsillen und Rachenraum o. B. Bakteriologische Kulturen: Staphylococcus aureus haemolyticus. In Solaesthinrausch werden links die lockeren Zähne extrahiert, kein Eiteraustritt. Extraorale Inzision mit Diathermie längs des Unterkieferrandes, wobei sich Eiter und Blut entleert. (Röntgenbild Nr. 2.)

26. 8. 1941 Heilung ohne Komplikation.

Wiedereintritt am 22. 9. 1941, nachdem in der Zwischenzeit die gangränösen Restzähne und Wurzeln extrahiert worden sind. Starke Infiltration und Eiteransammlung im medialen Teil des linken Unterkieferastes. Livide Hautverfärbung, keine deutliche Fluktuation. In der Gegend des $\lfloor\overline{4}$ stecknadelkopfgroße Fistel, aus welcher sich auf Druck gelblicher Eiter entleert.

Auf Anraten des Chirurgen wird wegen Frakturgefahr eine intraorale Kautschuk-Biß-Schiene und eine extraorale Kopf-Kinn-Kappe angelegt.

Vom 3. 10. bis 10. 10. 1941 tägliche subperiostale Infiltrationsinjektionen mit Irgamid sol. 20%ig, peroral 3 bis 5 g Irgamid zu 0·5. Die Infiltrationsinjektionen sind äußerst schmerzhaft, der Schmerz hält $^1/_4$ bis $^1/_2$ Stunde an. Die Fistel besteht immer noch, medial von ihr zeigt sich ein kleiner spitzer Knochensequester. Keine eitrige Exsudation mehr. Der Patient fühlt sich subjektiv bedeutend besser (30. 10. 1941). Im Lokalstatus keine wesentliche Änderung, wohl infolge der zu kurzen Behandlungsdauer mit Irgamid. Entfernung des sichtbaren Sequesters, hierauf schließt sich die Inzisionswunde komplikationslos. Patient ist beschwerdefrei und wird zur weiteren Behandlung der chirurgischen Poliklinik überwiesen. (Röntgenbild Nr. 3 und 4.)

Am 12. 11. 1941 erscheint Patient zur Kontrolle im Zahnärztlichen Institut. Es hat sich eine neue kleine Fistel gebildet, ebenso sind zwei kleine Knochensequester sichtbar, welche entfernt werden. Hierauf Durchspritzung der Fistel und der Inzisionsöffnung mit Irgamid sol. 20%ig. Die Therapie wird noch dreimal, für den Patienten absolut sensationslos, durchgeführt. Am 2. 12. 1941 kann auf der chirurgischen Poliklinik nochmals ein kleiner Sequester extrahiert werden. Patient in Heilung entlassen.

17. 2. 1942. Das Röntgenbild bestätigt die klinische Untersuchung, daß die Infektion abgeheilt ist. (Röntgenbild Nr. 5.)

Auf Grund dieser Fälle wäre es bei Osteomyelitiden sicher im Interesse der Patienten, mit Sulfanilamidtherapie frühzeitig einzusetzen und sie



Abb. 1. Röntgenbild Nr. 1 (Fall 6, 17. 8. 1941).
Schrägaufnahme des Unterkiefers nach *Eisler*. Wurzeln und Zähne des | $\overline{3\,4\,5\,7}$ sichtbar. Eitrige Infiltration der Spongiosa bes. | $\overline{3\,4\,5}$.

konsequent durchzuführen, unter stetiger Kontrolle ihrer Auswirkung auf den Gesamtorganismus. Andrerseits handelt es sich bei den Osteomyelitiden um eine Mischinfektion hochvirulenter Strepto- und Staphylokokken. Selbst Pneumokokken können eine phlegmonöse Ausbreitung im Knochenmark (Markphlegmone) bedingen, was uns wiederum veranlaßt, in der Bewertung einer endgültigen Irgamid-Indikation vorsichtig zu sein.

Wenn die subperiostalen Infiltrationsinjektionen mit zirka 1 bis 2 cm³ Irgamid solub. 20%ig pro Tag sich therapeutisch auch bewährt haben,



Abb. 2. Röntgenbild Nr. 2 (Fall 6, 23. 9. 1941).
Lokalstatus nach 38 Tagen. Restzähne wurden extrahiert. Große Sequestrierung besonders in der Gegend | $\overline{3\,4}$ und Unterkieferrand (Fistel).

Abb. 3. Röntgenbild Nr. 3 (Fall 6, 30. 10. 1941).
Schrägaufnahme nach *Eisler*. Status nach Irgamid-Behandlung und operativer Entfernung von losen Sequestern. Unterkiefer nicht frakturiert.

so sind dieselben für den Patienten doch außerordentlich schmerzvoll. Die Gründe hierfür liegen auf der Hand. Der Fall von *Dinklage* und unsere Versuche zeigen jedoch, daß das Schmerzgefühl sehr stark reduziert werden kann, wenn die vorhandenen Fisteln zu Spülzwecken verwendet, oder wenn Fisteln fehlen (Initialstadium), solche in Rausch- oder Evipannarkose durch Inzisionen künstlich gesetzt werden. Die lokale Applikation des Chemotherapeutikums wird dann zweckmäßig durch perorale Gaben von Irgamid-Tabletten zu 0·5 (Stoßtherapie) oder durch subkutane oder intramuskuläre Injektionen von Irgamid solub. 20%ig verstärkt. Die Fisteln werden durch

Abb. 4. Röntgenbild Nr. 4 (Fall 6, 30. 10. 1941).
Aufnahme der Kinnspitze. Knochenkortikalis des Unterkieferrandes trotz Sequesterbildung (siehe Röntgenbild Nr. 2) nicht affiziert.



Abb. 5. Röntgenbild Nr. 5 (Fall 6, 18. 2. 1942).
Kontrollbild. Keine Sequestrierung mehr, Einschmelzungsherde im Stadium der Reparation.

lockeres Einlegen von Irgamid-Tampons offengehalten. Bei Berücksichtigung all dieser technisch-therapeutischen Maßnahmen bei der Behandlung der Osteomyelitiden mit Irgamid sollten die jeweiligen Eingriffe für den Patienten schmerzlos verlaufen.

III. Periodontitis apicalis acuta und chronica

In der Zahnheilkunde verstehen wir unter dem Wort „Granulom" einen fortschreitenden Prozeß im Kieferknochen mit ständigen An- und Abbauvorgängen an der Knochenkortikalis der Alveole, am Knochenmark und an den Zahnwurzeln. Das kausale Moment bildet ein infiziertes Foramen apicale, woraus die Periodontitis apicalis acuta mit dem typischen histologischen Bild der Hyperämie, der serösen Infiltration und der lebhaften Zellvermehrung resultiert. Treten massenhaft polymorphkernige Leukozyten auf und folgt eitrige Einschmelzung des Gewebes, so haben wir das Bild der Periodontitis acuta purulenta. Hieraus entwickeln sich Parulis, dentaler Markabszeß und Durchbruch des Eiters zwischen Zahn und Alveole. Die akute Form kann aber auch in eine chronische übergehen, wobei die infektiöse Entzündung einen mehr schleichenden Verlauf nimmt und lediglich durch gelegentliche akute Nachschübe den Patienten auf das Bestehen eines Zahnleidens aufmerksam macht (Fisteln, sekundäre Parulis usw.).

Die Periodontitis apicalis chronica tritt in Form der schwieligen Verdickung der chronisch granulierenden Entzündung, der bindegewebigen Einkapselung (Granulom), der Epithelialisierung und Verflüssigung (Zyste) auf. Durch Bakterieninvasion vereitert der bisher seröse Inhalt sehr bald.

Das histologische Bild gleicht im einzelnen, jedoch in verstärktem Maße, dem der akuten Form. Für die Granulome ist das Auftreten von Cholesterinkristallen, für die Zysten der Epithelbalg, die Verfettung und Verflüssigung des Inhaltes charakteristisch.

Therapeutisch kommen die konservative und die chirurgische Behandlung in Frage, doch zwingen uns oft Größe und Ausdehnung oder brückenprothetische Überlegungen die chirurgische Methode anzuwenden, abgesehen von einer eventuellen Extraktion, einer Diathermie- oder Iontophoresebehandlung des Zahnes, bzw. seines Herdes.

Die chirurgische Behandlung des apikalen Infektes, besonders wenn er durch pyogene Bakterien eitrig entartet war, stieß mit einem gewissen Recht auf Widerstand des Operateurs. Sekundäre Infektionen, akute Nachschübe, schlechte Vernarbung oder das Wiederauftreten von chronisch-granulierenden Infekten konnten die Heilung per primam verhindern. Wir haben trotzdem auch Granulome und Zysten, welche auf bakterieller Basis infiziert waren, eröffnet, ausgeschält und eine Irgamid-Injektion direkt in die Umgebung des Herdes appliziert. Die Operationswunde wurde sofort zugenäht und die Heilung erfolgte ausnahmslos per primam. Weder Sekundärinfektionen infolge Streuung noch akute Nachschübe wurden beobachtet. Die Ödembildung war minim, Nachschmerzen traten keine auf. Wir haben festgestellt, daß die Erfolge aber nur dann positiv ausfallen, wenn vorgängig der Operation die Wurzelkanäle der bekannten Desinfektion unterworfen werden.

Bei unseren Untersuchungen konnten wir an Hand eines Zufallbefundes feststellen, daß das Irgamid solub. 20%ig sich vorzüglich bei beginnenden Periodontitiden bewährt. Nach Eröffnung des Zahnes und Exstirpation der nekrotischen Pulpa oder einer Wurzelfüllung wurde durch den leeren und gereinigten Wurzelkanal Irgamid-Lösung 20%ig durch den Apex gepreßt, hierauf ein Vioform-Wattepellet eingeführt und der Wurzelkanal verschlossen. Die Schmerzen waren jeweils nach ein bis zwei Stunden endgültig verschwunden, der Zahn selbst nicht mehr perkussionsempfindlich. Die übliche Wurzelbehandlung wurde begonnen. Diesen Zufallsbefund konnten wir durch analoge Behandlungen bestätigen, doch wird erst eine Reihenuntersuchung den endgültigen Aufschluß über die eventuelle Behandlungsmethode der akuten Periodontitis apicalis mit Sulfanilamiden ergeben.

Fall 7. E. L., 28jährige Frau.

10. 12. 1941. Diagnose: Periodontitis apicalis acuta infolge Silikatsäurewirkung auf die Pulpa. Röntgenbild zeigt gut erhaltene Wurzeln des $\underline{4}|$ und apikale Erweiterung der Wurzelhaut. Keine Schwellung, keine Palpationsschmerzen, dagegen Gefühl des „Längerwerdens" des Zahnes und absolutes Kauunvermögen. Eröffnung des Zahnes, Exstirpation der nekrotisierten Pulpa. Sorgfältige mechanische Reinigung der Wurzelkanäle. Ausspritzen und Einrotieren von Irgamid. Fletcherverschluß. Solluxbestrahlung ½ Stunde.

Die Irgamid-Behandlung wird alle 3 Tage noch dreimal wiederholt.

22. 12. 1941. Normales Kauvermögen, keine Druckempfindlichkeit, keine Schmerzen. Eröffnung der Wurzelkanäle, Reinigung derselben, Ausspritzen mit Irgamid-Lösung 20%ig. Einrotieren der definitiven Wurzelfüllung nach *O. Müller*, kombiniert mit Irgamid pur. (1 : 1).

Fall 8. A. B., 41jähriger Mann.

29. 7. 1941. Diagnose: Periodontitis apicalis purulenta acuta infolge stark kariösem $\underline{5}|$ und Pulpagangrän. Schwellung und Schmerzen auf Druck im Vestibulum oris. Das Röntgenbild zeigt gut erhaltene Wurzel, Periodontium etwas erweitert, besonders apikal. Eröffnung und Erweiterung des Wurzelkanals, mechanische Reinigung mit H_2O_2. Ausspritzung des Wurzelkanals mit Irgamid-Lösung 20%ig und Einrotieren von Irgamidpasta (= Irgamid-Na + Irgamid pur. [1 : 1] gelöst in Glyzerin). Nochmaliges Erweitern und Reinigen mit Kerrbroaches und Zipperraspeln. Erneutes Ausspülen mit Irgamid-Lösung 20%ig und Einrotieren von Irgamid-Pasta, bis Kanal vollständig abgefüllt. Wattepellet und Fletcherverschluß. Solluxbestrahlung ½ Stunde.

30. 7. 1941. Keine Schmerzen mehr, das Gefühl des „Längerwerdens" ist verschwunden, ödematöse Schwellung noch vorhanden, keine Fluktuation, keine Palpationsschmerzen. Eröffnung des Wurzelkanals. Die Irgamid-Pasta ist eingetrocknet und krümelig, ganz schwacher Gangrängeruch noch bemerkbar. Ausspritzen des Wurzelkanals mit Irgamid-Lösung 20%ig und Einrotieren von Irgamid-Pasta, mechanische Reinigung mit Zipperraspeln. Erneutes Ausspülen mit Irgamid-Lösung 20%ig. Ausfüllen des Wurzelkanals mit Irgamid-Pasta, Fletscherverschluß. Solluxbestrahlung ½ Stunde.

Die Irgamid-Behandlung wird in Zeitabständen von drei Tagen noch zweimal wiederholt.

7. 8. 1941. Keine Schmerzen, keine Schwellung mehr, normales Kauvermögen, keine Druckempfindlichkeit. Eröffnung des Wurzelkanals, Reinigung und Ausspülen mit Irgamid solub. 20%ig. Einrotieren der definitiven Wurzelfüllung (Irgamid pur. und Elfenbeinsplitter 1 : 1 und Harzlösung nach *O. Müller*), Zementverschluß und Kronenaufbau.

Nach klinischen Gesichtspunkten können diese beiden Fälle als geheilt bezeichnet werden. Es war also möglich, die Wurzelkanäle durch Anwendung eines Sulfanilamides zu sterilisieren und damit auf die Applikation von stark wirkenden Desinfizientien, wie Asphalin, Chlorphenol usw., die immer eine gewisse Reizwirkung auf das Periodontium (medikamentöse Periodontitis) haben, zu verzichten. Es gab aber auch Fälle, wo wir trotz mehrmaliger Applikation von Irgamid keinen Erfolg buchen konnten und so gezwungen waren, auf die Asphalinmethode zurückzugreifen. *Cahen* hat an 20 von ihm untersuchten Fällen nachgewiesen, daß die Sulfanilamide nur dann zur Sterilisation der Wurzelkanäle verwendet werden können, wenn es sich um Strepto- oder Staphylokokken-Infektionen handelt. Bei Enterokokken hingegen ist die Sulfanilamidmethode unwirksam. In unseren Fällen kann man, wenn auch nicht von einer absolut bakteriziden, so doch von einer bakteriostatischen Wirkung reden. Die Versuche sollten in dieser Hinsicht weiter gefördert werden, eventuell mit Verwendung höherprozentiger Sulfanilamid-Pasten oder -Lösungen und Elektrophorese.

Fall 9. F. P., 25jährige Frau.

24. 7. 1941. Diagnose: Fremdkörperzyste nach Wurzelspitzenresektion $\underline{2}|$, abgebrochenes Instrument im Röntgenbild deutlich sichtbar. Eröffnung des Wurzelkanals, Entfernung der früheren Wurzelfüllung, Durchspülen des Kanals mit Irgamid-Lösung 20%ig, Einrotieren von Irgamid-Glyzerin-Pasta, Erweiterung des Wurzelkanals

mit Kerrbroaches und Trepanation des Apex. Ausspritzen mit Irgamid solub. 20%ig. Einrotieren der definitiven Wurzelfüllung (Walkoff + Irgamid pur. 1 : 1), Einführen eines Elfenbeinwurzelstiftes. Zementverschluß.

26. 7. 1941. Keinerlei Schmerzen oder sonstige Sensationen für den Patienten nach der Wurzelfüllung, jedoch starkes Druckgefühl im Knochen. Zystenoperation nach Partsch II mit retrograder Wurzelfüllung in Novokain-Corbasil-Anästhesie 2%ig. Die Operationswunde wird mit Irgamid-Lösung 20%ig ausgespült, Infiltrationsinjektion von zirka 2 cm³ Irgamid-Lösung 20%ig in die umliegende Spongiosa, Auspudern der Knochenkavität mit Irgamid-Na, Primärnaht.

Oral dreimal zwei Tabletten Irgamid zu 0·5.

28. 7. 1941. Patient hat keinerlei postoperative Schwellungen und Schmerzen. Wundheilung normal mit frischen Granulationen. Solluxbestrahlung $^1/_4$ Stunde.

Peroral dreimal eine Tablette Irgamid zu 0·5.

30. 7. 1941. Nähte entfernt, Wunde verheilt. Keine Schmerzen, keine Schwellung. Patient geheilt entlassen. (Es ist zu bemerken, daß die Patientin auf reaktive-postoperative Entzündungserscheinungen ganz besonders empfindlich ist.)

Fall 10. W. W., 65jähriger Mann.

4. 9. 1941. Ober- und Unterkiefer zahnlos (Prothesenträger), klagt über Druckschmerzen in der Gegend $\underline{5\ 4}|$. Starke Rötung der Schleimhaut, leichte Schwellung, kleines Dekubitalgeschwür. Korrektur am oberen Prothesenrand wird angenehm empfunden.

6. 9. 1941. Die Schmerzen haben erheblich zugenommen, eine harte Vorwölbung im Gebiet des $\underline{5\ 4}|$ deutlich fühlbar. Verdacht auf Zyste. Kein Kausalzusammenhang mit der Prothese. Das Röntgenbild bestätigt das Vorhandensein einer haselnußgroßen Zyste. Die Punktion ergibt putrid stinkenden gelben Eiter (Streptokokkeninfektion). Perorale Applikation von dreimal zwei Tabletten Irgamid zu 0·5 im Sinne einer Stoßtherapie, für zwei Tage vor der Operation.

8. 9. 1941. Zystenoperation nach Partsch II in Novokain-Corbasil-Anästhesie 2%ig, 4 cm³. Exkochleation des ganzen Zystenherdes, reichlich stinkender Eiter, viel derbes Granulationsgewebe verwachsen mit dem Zystenbalg. Ausfräsen des ganzen Zystenhohlraumes. Ausspülen mit Irgamid-Lösung 20%ig. Infiltrationsinjektion von zirka 2 cm³ Irgamid-Lösung in die umliegende Spongiosaschicht. Auspudern der Knochenkavität mit reichlich Irgamid-Na. nach vorangegangener sorgfältiger Blutstillung. Primärnaht der Schleimhaut.

Peroral dreimal zwei Tabletten Irgamid zu 0·5.

9. 9. 1941. Operationswunde normal, keine übermäßige Schwellung, keine Rötung, keine Druckempfindlichkeit. Die gelinde Schwellung erklärt sich 1. aus dem bestehenden Innendruck, 2. durch die reaktive Heilungsentzündung. Ausspritzen der Operationswunde mit 5 cm³ Irgamid-Lösung 20%ig. Solluxbestrahlung $^1/_4$ Stunde.

Peroral dreimal eine Tablette Irgamid zu 0·5.

12. 9. 1941. Nähte entfernt, Wunde normal, subjektives Empfinden und objektive Erscheinungen o. B. Geheilt entlassen.

Fall 11. H. D., 25jährige Frau.

30. 7. 1941. Patientin klagt über heftige Schmerzen in der Gegend $|\underline{1\ 2\ 3}$. $|\underline{1}$ etwas druckempfindlich, $|\underline{2}$ stark druckempfindlich und locker, $|\underline{3}$ Gangrän, abgebrochen. Röntgenbild: Der Apex des $|\underline{2}$ liegt in einem starken dunklen, reißnagelgroßen Schatten (Granulom), dahinter eine haselnußgroße Aufhellung (Zyste), welche sich bis an die Wurzel des $|\underline{1}$ erstreckt. $|\underline{3}$ zeigt einen erweiterten Periodontalspalt. Oberhalb des $|\underline{2}$ ist ein Fistelmaul zu sehen, jedoch zur Zeit obturiert. Diagnose: eitriges Granulom, eventuell Zyste des $|\underline{2}$, ausgehend von einer Silikatfüllung-Gangrän, $|\underline{3}$ Gangrän ohne Kausalzusammenhang mit dem Herd des $|\underline{2}$. Eröffnung und Erweiterung der Wurzelkanäle von $|\underline{2}$ und $|\underline{3}$. Gründliche mechanische Reinigung mit Zipperraspeln und H_2O_2, starker Gangrängeruch. Ausspritzen der Wurzelkanäle mit Irgamid-Lösung 20%ig, Einrotieren von Irgamid-Pasta, Fletcherverschluß.

31. 7. 1941. Druckempfindlichkeit gleich. Deutliche Schwellung, besonders über $|\underline{2}$. Eröffnung der Wurzelkanäle, Ausspritzen mit 20%iger Irgamid-Lösung, Ein-

rotieren von Irgamid-Pasta. Gangrängeruch nicht mehr bemerkbar, jedoch entleert sich nach Trepanation des Apex des $|\underline{2}$ etwas Eiter durch den Kanal. Mehrmaliges Ausspritzen mit 20%iger Irgamid-Lösung, bis die Lösung klar herausfließt, Einrotieren von Irgamid-Pasta, Flecherverschluß.

Peroral dreimal zwei Tabletten Irgamid zu 0·5.

1. 8. 1941. Die Druckschmerzen haben nachgelassen, die Schwellung jedoch besteht weiter. Erneuerung der Wurzelfüllungen mit Irgamid.

Peroral dreimal zwei Tabletten Irgamid zu 0·5.

2. 8. 1941. Erneuter Druckschmerz bei $|\underline{2}$, Schwellung zurückgegangen. Zystenoperation nach Partsch II in Novokain-Corbasil-Anästhesie 2%ig 2 cm³ und Panthesin-Adrenalin 1%ig 4 cm³. Aufklappung der Schleimhaut, Auspräparieren des Fistelganges, Ausfräsen des Knochens und Entfernen des Granuloms, Wurzelspitzenresektion an $|\underline{2\ 3}$, reichliches Auswaschen mit H_2O_2, Ausspülen der Knochenkavität und Durchspülen der Wurzelkanäle mit Irgamid-Lösung 20%ig. Irgamid-Walkoff-Wurzelfüllung (1 : 1) mit Elfenbeinstift, retrograder Amalgamverschluß während der Operation. Nochmaliges Ausspülen der Knochenkavität mit Irgamid-Lösung 20%ig. Der Fistelgang zieht sich noch weiter distalwärts unter dem Nasenboden hinweg, plötzliches Einbrechen in eine haselnußgroße Zystenhöhle, aus welcher sich wiederum stinkender Eiter entleert. Auspräparieren des Zystenbalges, Ausfräsen der Knochenkavität II. Ausspülen mit 20%iger Irgamid-Lösung, Infiltrationsinjektion von zirka 2 cm³ Irgamid-Lösung 20%ig in die umliegende Spongiosaschicht. Ausfüllen des Defektes mit einer Irgamid-Elfenbein-Plombe (= Irgamid pur. + steriles Elfenbeinpulver + einige Tropfen Irgamid-Lösung 20%ig). Primäre Schleimhautnaht.

Peroral dreimal eine Tablette Irgamid zu 0·5.

4. 8. 1941. Patientin hatte keine postoperative Schmerzen, die große Druckempfindlichkeit ist verschwunden. Schleimhaut durch den Innendruck und die Heilungsentzündung etwas geschwollen, jedoch ohne Schmerzen. Saubere Granulationen an den Inzisionsrändern.

Ausspülen der Wunde durch die Inzisionsöffnung mit 5 cm³ Irgamid-Lösung 20%ig. Solluxbestrahlung $^1/_4$ Stunde.

6. 8. 1941. Schwellung verschwunden, keine Schmerzen. $|\underline{2\ 3}$ beim Klopfversuch noch empfindlich. Allgemeinbefinden gut. Entfernung der Nähte, Wunde o. B. Solluxbestrahlung $^1/_4$ Stunde. Geheilt entlassen.

Mit Hilfe der Sulfanilamidtherapie bei der chirurgischen Entfernung von Granulomen und Zysten sind wir in der Lage, ohne auf Partsch I greifen zu müssen oder einen Tampon einzulegen, bis walnußgroße Zysten zu operieren, auch wenn dieselben pyogen entzündliche Erscheinungen aufweisen. Durch die Versorgung der Operationswunde mit dem Chemotherapeutikum, bei schweren Fällen in Verbindung mit peroralen Gaben, haben wir nie sekundäre Infektionen infolge Streuung beobachten können. Die Infiltrationsinjektion von Irgamid-Lösung 20%ig läuft für den Patienten absolut sensationslos ab, da das Operationsgebiet unter Lokalanästhesie steht. Es ist von Interesse, festzustellen, daß wir trotz der oft erwähnten Unvereinbarkeit zwischen Chemotherapeutika und Novokainreihe (p-Aminobenzoesäurederivat) niemals irgendwelche Interferenzerscheinung beobachten können. Was die Ausfüllung der Knochenkavität mit einer „Irgamid-Plombe" anbetrifft, so ist diese nur in jenen Fällen indiziert, wo wir eine leichte diffuse Kapillarblutung haben, bei stärkeren Blutungen jedoch, zur Vermeidung irgendwelcher Stauungssensationen (Innendruck), genügt das Auspudern der Knochenkavität mit dem schnell löslichen Irgamid-Natrium-Salz oder mit dem Irgamid pur., das infolge seiner langsameren Löslichkeit eine längere Sulfanilamidwirkung bedingt.

IV. Gingivitis, Stomatitis und Paradentalabszesse

Abgesehen von den Erkrankungen der Mundschleimhaut, die aus Verbrennungen, Verätzungen, blutigen Verletzungen und chemischen Einwirkungen resultieren, sind es besonders die einfachen und ulzerösen Formen der unspezifischen Mundschleimhautentzündungen, die Schlupfwinkelinfektionen und die chronische marginale und radikuläre pyogene Paradentitis, welche wir durch eine Sulfanilamidbehandlung zu beeinflussen versuchten.

Bei den Gingivitiden und Stomatitiden können wir uns vorerst auch nur den Äußerungen von *Dinklage* (Diss. 1940, S. 20) anschließen, daß das Irgamid als Adjuvans zur üblichen Atomiseur-, Chromsäure- und Merfenbehandlung diene, und zwar in lokaler Applikation des Streupulvers (Irgamid pur.) oder Spülung mit Irgamid-Lösung 20%ig, verstärkt durch die perorale Gabe von Irgamid-Tabletten zu 0·5. Immerhin darf eine Beeinflussung, besonders bei tiefen eitrig ulzerierenden Zahnfleischtaschen (Schlupfwinkelinfektionen), wo wir die Möglichkeit einer lokalen Applikation haben, nicht von der Hand gewiesen werden, was auch *Fernez* mit Cibazol bestätigen konnte. Recht günstig verliefen die Erfolge der lokalen Sulfanilamidtherapie bei den eitrig sezernierenden Paradentosen und den dental bedingten Paradentalabszessen.

Fall 12. A. S., 29jährige Frau.

1. 12. 1941. Diagnose: Gingivitis hypertrophicans infolge überstehender Amalgamfüllung an $\lfloor \frac{3}{} \frac{4}{}$, Gingivitis hypertrophicans und Papillitis im unteren Frontzahngebiet. Mechanische Zahnreinigung, Abschleifen der überstehenden Füllungen, Atomiseur. Adstringens. Bestreuen der etwas ulzerierten Flächen mit Irgamid pur.

Die Behandlung wird zirka alle vier Tage während drei Wochen wiederholt. Die Patientin kann hernach geheilt entlassen werden. Die erzielte Heilung ist sehr wahrscheinlich nur der intensiven mechanischen Reinigung zuzuschreiben. Eine Abkürzung der Behandlungszeit war nicht feststellbar.

Fall 13. E. R., 76jähriger Mann.

4. 11. 1941. Diagnose: Stomatitis ulcerosa gangraenosa infolge Agranulozytose. Stärkster Foetor ex ore. Wangenschleimhaut rechts bretthart, teils mit einer schmierigen Masse bedeckt, teils finden sich nekrotisch mißfarbene Gewebsfetzen. Der Prozeß zieht sich gegen den horizontalen Unterkieferast hin. Keine Durchbruchstendenz nach außen. Vorerst vollständige Reinigung des Mundes mit einem Sauerstoffspray, was für den Patienten nur unter stärksten Schmerzen zu ertragen ist. Einzelne sehr gelockerte Restzähne des Unterkiefers werden in Kelen-Kälte-Anästhesie extrahiert. Nochmalige Reinigung mit Sauerstoffspray, Betupfen der Schleimhaut mit Chromsäure nach vorangegangener Anästhesierung mit Kokainlösung.

5. 11. 1941. Die Schmerzen haben eher zugenommen, der Foetor bleibt bestehen, die Nekrotisierung nimmt zu. Ein Betupfen mit Chromsäure ist trotz Kokainbepinselung nicht zum Aushalten. Das Aussprayen bei ½ Atü. geht ordentlich.

6. 11. 1941. Der ganze rechte horizontale Unterkieferast ist vom Prozeß befallen. Die Schmerzen sind unerträglich, heiße trockene Umschläge ohne Wirkung. Submaxilläre Lymphdrüsen bretthart. Hohes Fieber. Die Chromsäuretherapie wird verlassen, das Aussprayen hingegen beibehalten. Es lösen sich große nekrotische Fetzen. Hernach wird die affizierte Schleimhaut mit einer Merfen-Glyzerin-Lösung ohne große Schmerzen bestrichen. Die ulzerierenden Stellen mit Irgamid pur. bestreut. Patient erhält eine spezielle Therapie seiner Blutkrankheit durch den Arzt.

Die Therapie mit Sauerstoffspray, Merfen und Irgamid wird täglich fortgesetzt. Orale oder parenterale Applikation von Irgamid kann nicht verabfolgt werden.

10. 11. 1941. Allgemeinbefinden des Patienten bedeutend besser. Die Schmerzen im Unterkiefer haben etwas nachgelassen. Aufnahme von halbweicher Nahrung wieder möglich. Die gangräneszierende Entartung schreitet nicht mehr vorwärts, an der Wangenschleimhaut machen sich schon saubere Granulationen bemerkbar.

Die frühere Therapie wird täglich fortgesetzt.

20. 11. 1941. Die schmierige Masse und die brettharte Infiltration in der Wangenschleimhaut sind verschwunden, hingegen sind noch einzelne Teile am horizontalen Unterkieferast nekrotisch entartet. In der Gegend $\overline{8\,2\,1\,|\,1\,2}$ lösen sich schmerzlos zwei kleine erbsgroße Knochensequester. Allgemeinbefinden ordentlich. Patient hat wieder guten Appetit.

Die frühere Therapie wird täglich fortgesetzt.

1. 12. 1941. Wangenschleimhaut wieder normal, einige kleine Vernarbungen sind feststellbar. Am horizontalen Unterkieferast sind saubere Granulationen sichtbar, keine Ulzerationen, kein Gangrän der Schleimhaut mehr. Der Unterkieferast liegt in der Gegend des $\overline{7\,6}|$ frei, doch wuchern frische Epithelzapfen darüber.

Die frühere Therapie wird alle zwei Tage wiederholt.

10. 12. 1941. Bis auf die freien Knochenstellen im Unterkiefer sieht die Mundschleimhaut überall normal aus. Patient hat keine Schmerzen mehr, nur noch ein Gefühl der Spannung im Gebiet der narbigen Einziehungen.

Der Mund wird nun täglich nur noch mit dem Sauerstoffspray behandelt.

20. 12. 1941. Patient wird mit guter Prognose nach Hause entlassen.

Auch dieser Fall beweist nicht eindeutig, ob und wie das Irgamid gewirkt hat, doch darf angenommen werden, daß es zur üblichen Sauerstoff- und Merfentherapie als Adjuvans mitgeholfen hat, eine nachfolgende allgemeine Sepsis oder Aspirationspneumonie zu verhindern.

Fall 14. J. P., 27jähriger Mann.

16. 7. 1941. Starke Schmerzen in der Gegend $\underline{1\,|\,1}$. Äußerlich leichte Rötung der Schleimhaut, keine Schwellung. Bei starkem Druck entleert sich zwischen Zahn und Schleimhautrand etwas Eiter. Röntgenbild: Paradentitis marginalis mit sehr starker Erweiterung der Wurzelhaut im mesialen Teil der Zahnwurzel des $\underline{1}|$. Eitrige Infiltration der Spongiosa. Es handelt sich um einen Interdentalabszeß zwischen den beiden Incisiven, welcher bis zum Nasenboden reicht. (Patient hatte die Gewohnheit, immer einen Stroh- oder Grashalm zwischen die Zähne zu schieben und die entzündeten Zahnfleischtaschen mit Streichhölzern zu reinigen.)

17. 7. 1941. Die Atomiseurbehandlung vermag nicht den ganzen Herd zu durchspülen. Sondierung ergibt eine Länge von 13 mm. Papillen hochrot entzündet und geschwollen. Schmerzen zunehmend. Kein Durchbruch nach außen. Operation in Corbasilanästhesie nach *Neumann*. Infiltrationsinjektion von 1 bis 2 cm³ Irgamid-Lösung 20%ig in die Spongiosa. Ausfüllen des Herdes mit einer Irgamid-Plombe (Irgamid pur. + Irgamid-Na 1 : 1 + einige Tropfen Irgamid-Lösung 20%ig) nach vorheriger Blutstillung und Ausstäuben der Knochenkavität mit Irgamid pur. Primärnaht. Verschluß der Zahnfleischtasche mit Unguentolan.

Tägliche Spülungen mit Irgamid-Lösung 20%ig und erneuter Verschluß mit Unguentolan nebst Solluxbestrahlung $^1/_4$ Stunde. Die Schmerzen haben sofort nachgelassen. Seit der Operation keine Eiterentleerung mehr. Keine postoperativen Beschwerden.

21. 7. 1941. Wunde gut verheilt. Absolute Schmerzfreiheit. Gute frische Granulationen. Keine Rötung der Schleimhaut. Nähte entfernt. Patient geheilt entlassen.

Fall 15. G. D., 28jähriger Mann.

23. 10. 1941. Starke Schmerzen in der Gegend $\overline{2\,1}|$. Papillitis und Gingivitis hypertrophicans. Lockerung des $\underline{1}|$. Schwellung und Knochenexostose über dem $\underline{1}|$. Bei Druck entleert sich aus der distalen Zahnfleischtasche reichlich Eiter. Röntgenbild:

Distaler Paradentalabszeß, ausgehend von einer Knochentasche am $\underline{1}|$. Operation in Novokain-Corbasil-Anästhesie 2%ig nach *Neumann*. Infiltrationsinjektion von 1 bis 2 cm³ Irgamid-Lösung 20%ig. Auspudern des Herdes mit Irgamid-Na, keine Irgamid-Plombe. Primärnaht. Verschluß der Zahnfleischtasche mit Irgamid-Pasta in Glyzerin gelöst. Solluxbestrahlung $^1/_4$ Stunde.

24. 10. 1941. Keine postoperative Schmerzen. Noch leichte Schwellung und Rötung. Spülung der Kavität mit Irgamid-Lösung 20%ig, Verschluß mit Irgamid-Pasta. Solluxbestrahlung $^1/_4$ Stunde.

Tägliche Spülungen mit Irgamid-Lösung 20%ig und Verschluß der Zahnfleischtasche mit Irgamid-Pasta. Fixierung des $\underline{1}|$ mit Drahtligatur (Wipla).

28. 10. 1941. Operationswunde gut geschlossen, auch hat sich die Schleimhaut fest an den Zahn angelegt. Keine Schmerzen, keine Schwellung, kein Eiteraustritt. Nähte entfernt. Die Fixationen werden noch belassen und Patient wieder zur Kontrolle bestellt.

Fall 16. W. H., 29jähriger Mann.

17. 7. 1941. Vereiterte Zahnfleischtasche infolge gekippten $|\overline{8}$. Röntgenbild: Tiefe Knochentasche zwischen $|\overline{7}$ und $|\overline{8}$. Patient klagt über neuralgische Schmerzen im ganzen linken Kiefergebiet, Schwellung der submaxillären Lymphdrüsen, Trismus. Auf Druck entleert sich aus der Tasche Eiter und Detritus. Inzision in Novokain-Corbasil-Anästhesie 2%ig. Es entleert sich reichlich Eiter. Infiltrationsinjektion in die Knochentasche. Auskratzen des Herdes. Ausspülen mit 20%iger Irgamid-Lösung. Auspudern der Wunde mit Irgamid pur. Solluxbestrahlung ½ Stunde.

Peroral dreimal zwei Tabletten zu 0·5.

19. 7. 1941. Wunde sieht gut aus, Granulation normal. Neuralgische Schmerzen und Trismus bedeutend zurückgegangen. (Patient hat zu Hause mit dem Heizkissen gewärmt.) Ausspülen der Wunde mit Irgamid 20%ig. Ausstäuben mit Irgamid pur. Solluxbestrahlung ½ Stunde. Keine perorale Applikation.

21. 7. 1941. Wunde o. B., keine Schmerzen mehr, Trismus verschwunden. Patient zur Extraktion des $|\overline{8}$ bestellt.

Fall 17. K. S., 28jähriger Mann.

2. 10. 1941. Distaler hypertrophierter Zahnfleischlappen infolge gekippten $|\overline{8}$ und Dentitio diff. Hochrot entzündetes Zahnfleisch, starke neuralgische Schmerzen. Schwellung der submaxillären Lymphdrüsen, Trismus. Röntgenbild: Große Zahnfleischtasche mit Affektion des Knochens. In Lokalanästhesie mit Novokain-Corbasil 2%ig Exzision des hypertrophischen Zahnfleischlappens. Sorgfältige Reinigung des Wundgebietes mit H_2O_2. Infiltrationsinjektion von 1 bis 2 cm³ Irgamid-Lösung 20%ig in das Zahnfleisch. Ausstäuben der Wunde mit Irgamid pur. Solluxbestrahlung ½ Stunde.

4. 10. 1941. Schmerzen bedeutend nachgelassen, Lymphdrüsen noch etwas empfindlich, Trismus verschwunden. Ausspülen der Wunde mit 20%iger Irgamid-Lösung. Ausstäuben von Irgamid pur. Solluxbestrahlung ½ Stunde.

Peroral dreimal zwei Tabletten Irgamid zu 0·5.

7. 10. 1941. Wunde o. B., gute Granulationen, keine Schmerzen, kein Trismus, keine Schwellung der submaxillären Drüsen mehr.

Patient zur Extraktion des $|\overline{8}$ bestellt.

Fall 18. M. M., 38jährige Frau.

3. 11. 1941. Patient klagt über heftige Schmerzen im unteren und oberen Frontzahngebiet. Gingivitis hypertrophicans und Papillitis, starke Lockerung im Frontzahngebiet oben und unten, Foetor ex ore. Auf Druck entleert sich aus den Zahnfleischtaschen Eiter. Röntgenbild: Starke Zahnfleischtaschen und Knochentaschen mit Arrosionen am Limbus alveolaris, stark erweiterte Periodontien. Taschentiefe durchschnittlich 5 mm. Diagnose: Paradentose im oberen und unteren Frontzahngebiet mit eitriger Exsudation. Sorgfältige Reinigung mit Zahnsteininstrumenten und Atomiseur. Ausspülen der Zahnfleischtaschen mit H_2O_2. Ausspülen der Taschen mit Irgamid-Lösung

20%ig. Einpressen von Irgamid-Pasta (in Glyzerin) in die Taschen. Seidenligaturen und Verschluß der Zahnfleischtaschen mit Unguentolan.

Diese Therapie wird während sechs Wochen alle vier Tage wiederholt. Nachher nur noch mechanische Reinigung mit dem Atomiseur jede Woche einmal.

Es ergab sich folgendes Resultat: Die Eiterung sistierte nach der dritten Behandlung vollkommen, die Taschentiefe verkleinerte sich ebenfalls um zirka 2 bis 3 mm bis zum Ende der Behandlung. Die Schleimhautaffektionen sind nach der dritten Behandlung ebenfalls verschwunden und nicht mehr aufgetreten. Am Ende der Behandlung legte sich das Zahnfleisch, wohl etwas retrahiert, fest an die Zähne an.

Patient erscheint jeden Monat einmal zur Kontrolle.

2. 2. 1942. Befund normal, keine Eiterung, keine Schwellung, kein Foetor ex ore. Die Zähne sitzen bedeutend fester im Kiefer. Es wird eine Vitamin-B_1-C-Therapie vorgenommen. Kontrollröntgenbild: Keine weitere Strukturauflockerung im Knochen, Abbauvorgänge scheinen konsolidiert. Alle Zähne sind Pulpa-lebend.

Wir haben 18 Fälle von Paradentose auf diese Art behandelt. Auffällig ist, daß die Eiterungen gewöhnlich nach der zweiten bis dritten Behandlung zum Stillstand gebracht werden konnten, ob dies unter der Einwirkung des Irgamid geschehen ist, oder ob diese Besserung nur der mechanischen Reinigung zuzuschreiben war, wagen wir, weil es sich nur um wenige Fälle handelt, noch nicht endgültig zu entscheiden. Doch darf die günstige Einwirkung des Irgamid, wenn auch als Adjuvans, nicht von der Hand gewiesen werden.

V. Extraktion gangränöser Zähne und eitriger Wurzeln
(Ausmeißelungen und Ausbohrungen von Zähnen)

Die Extraktionswunde ist im Gegensatz zu den üblichen Operationswunden eine Rißquetschwunde in stark keimhaltigem Gebiet. Diese Keime entstammen der Umgebung und aus bereits vorhandenen akuten eitrigen Entzündungen.

In bezug auf den Heilungsvorgang haben wir daher bei Extraktionswunden mit größeren Schwierigkeiten als bei den gewöhnlichen Operationswunden zu rechnen. Allgemein verläuft die Heilung der Extraktionswunden „unter dem feuchten Schorf", indem bei schonend ausgeführter Extraktion das Blut in der Alveole rasch gerinnt, von der noch erhaltenen Wurzelhaut Fibroblasten und Endothelsprossen in das Fibringerinnsel einwuchern und so die ganze Alveole organisieren. Dies ist der ideale Heilungsvorgang nach Extraktionen.

Anders verhält sich der Heilungsvorgang bei schwierigen oder unsachgemäß ausgeführten Extraktionen oder bei ungenügender Resistenz der Körperabwehrkräfte gegenüber der Keimüberschwemmung in die offene Extraktionswunde und damit in den Organismus. Eine Extraktionswunde kann zum pyogenen Primäraffekt werden. Es kann sich aber auch ein odontogen bedingter pyogener Sekundärinfekt bilden, wenn gangränöse Wurzelreste, in denen ganze Mengen von Staphylokokken, Streptokokken, Fäulnisbazillen, Spirochäten und Pilzdrusen sich aufhalten, mit dem Hebel entfernt werden müssen. Dabei werden die Pyokokken in das umliegende Gewebe und in die Innenkortikalis der Alveolen eingeimpft. Bei den Heilungs-

vorgängen findet sich mikroskopisch eine stärkere Gefäßerweiterung und reichliche Leukozyteninfiltration. Das Fibrinnetz unterliegt der peptischen Fermentation. Die Alveole ist leer, die pyogenen Kokken können unaufhaltsam eindringen. Dieser Heilungsmodus erfordert wesentlich mehr Zeit, er geht mit Eiterungen und Abstoßungen von Gewebsnekrosen einher, bis die Wunde von toten Massen gereinigt ist. Erst dann erscheinen die Granulationen und damit beginnt die Organisation der Extraktionswunde. Es ist aber möglich, daß bei dieser Form der Wundheilung die Keime sich auf dem Blut- oder Lymphweg weiter ausbreiten oder Knochenmarkabszesse hervorrufen.

Wir versuchten daher die Irgamid-Therapie auch in dieser Richtung auszubauen.

Fall 19. B. N., 48jährige Frau.

30. 9. 41. Stark zerstörte Wurzelreste des $|\overline{6}$, umgeben von eitrigem Gewebe. Sehr starke Schmerzen mit neuralgischer Ausstrahlung. Submaxilläre Drüsen bretthart. Leitungsanästhesie mit Novokain-Corbasil 2%ig, Aufklappung, Ausbohrung, Heraushebeln der Wurzelreste. Sorgfältige Reinigung der Wunde; Ausspritzen der Alveolen mit H_2O_2 zur Blutstillung und mechanischen Reinigung. Ausspülen der Alveole mit Irgamid-Lösung 20%ig, Auspudern und Ausfüllen der Alveolen mit Irgamid pur.

1. 10. 1941. Schmerzen verschwunden, keinerlei Nachschmerzen infolge der Hebelwirkung aufgetreten. Lymphdrüsenschwellung noch vorhanden.

Ausspülen der Alveolen mit Irgamid-Lösung 20%ig. Einfüllen von Irgamid pur. in die Alveolen. Solluxbestrahlung ½ Stunde. (Der typische Mundgeruch nach Extraktionen fehlte, die Alveolen waren mit einem Fibrinpfropf verschlossen, es trat keine Nachblutung auf).

2. 10. 1941. Lymphdrüsenschwellung weiter zurückgegangen. Beschwerdefrei. Wundverhältnisse sehen gut aus, keine Anzeichen einer sekundären Infektion. Patient in Heilung entlassen.

Fall 20. E. B., 32jährige Frau.

29. 7. 1941. Stark kariöser und gangränöser gekippter $|\overline{8}$. Starke ziehende Schmerzen im Gebiet des Trigeminus 2./3. Kleiner Trismus. Umgebende Schleimhaut hochrot und geschwollen. Submaxilläre Lymphdrüsen empfindlich. Röntgenbild: sehr lange und gekrümmte Wurzeln. Der Zahn kann nur operativ entfernt werden.

Leitungsanästhesie mit Novokain-Corbasil 2%ig. Aufklappung der Schleimhaut, Ausmeißelung und Luxation des Zahnes. Ausspülen der Alveolen mit H_2O_2. Infiltrationsinjektion mit 2 bis 3 cm³ Irgamid-Lösung 20%ig in den Knochen und in die umgebenden Weichteile. Auspudern der Kavität mit Irgamid pur. Einlegen eines Irgamid-Tampons (Irgamid-Pasta auf sterilem Gazestreifen). Eine Situationsnaht.

Peroral dreimal zwei Tabletten Irgamid zu 0·5.

30. 7. 1941. Sehr starke neuralgische Schmerzen. Wunde sieht sehr gut aus. Guter Fibrinverschluß, keine Nachblutungen, keine Demarkationslinie am Knochen, Schleimhautschwellung zurückgegangen. Sorgfältiges Ausspülen der Alveolen mit Irgamid-Lösung 20%ig. Ausfüllen der Alveolen mit Irgamid pur. Solluxbestrahlung ½ Stunde.

Peroral dreimal zwei Tabletten Irgamid zu 0·5.

31. 7. 1941. Schmerzen haben nachgelassen. Irgamid-Behandlung wie am 30. 7. 1941, Solluxbestrahlung ½ Stunde. Keine orale Applikation.

1. 8. 1941. Patientin fühlt sich bedeutend wohler. Neuralgische Schmerzen erträglich und zeichnen sich immer mehr als periostitische Nachschmerzen infolge der Gewalteinwirkung ab. Wunde sieht gut aus, Schleimhautschwellung verschwunden. Irgamid-Behandlung wie am 30. 7. 1941. Solluxbestrahlung ½ Stunde. Keine orale Applikation.

4. 8. 1941. Wunde in Heilung, Granulation normal, keinerlei Schmerzempfindungen, Periostitis traumatica gänzlich verschwunden. Patientin in Heilung entlassen.

Fall 21. M. G., 24jähriger Mann.

21. 10. 1941. Sehr starke Schmerzen und großes Druckgefühl an stark kariösem und gangränösem $\underline{6}|$. Anästhesie mit Panthesin 1%ig. Bei der Luxation quillt eine etwa mandelkerngroße Zyste hervor. Der Balg mit eitrigem Inhalt wird entfernt. Bei der Inspektion macht sich eine Kommunikation mit der rechten Oberkieferhöhle bemerkbar. Ausspülen der Knochenhöhle mit Irgamid-Lösung 20%ig. Auspudern mit Irgamid pur. Einfüllen einer Irgamid-Plombe (Irgamid pur. + Irgamid-Na 1 : 1 + einige Tropfen Irgamid-Lösung 20%ig), Druckverband mit sterilem Tampon und eine Situationsnaht.

Peroral dreimal zwei Tabletten Irgamid zu 0·5.

22. 10. 1941. Entfernung des Tampons. Ausspülen der Höhle mit Irgamid-Lösung 20%ig. Auspudern mit Irgamid pur. Einfüllen einer neuen Irgamid-Plombe. Einschieben eines sterilen Tampons. Peroral dreimal zwei Tabletten. Irgamid zu 0·5. Beschwerdefrei.

24. 10. 1941. Nach Entfernen des Tampons zeigen sich gut aussehende Granulationen, in der Tiefe der Alveolen gut schließender Fibrinbelag. Die Situationsnaht wird entfernt. Ausspülen mit Irgamid-Lösung 20%ig. Auspudern mit Irgamid pur. Keine orale Applikation. Überweisung an den Rhinologen zur Kontrolle.

31. 10. 1941. Wunde in Heilung, keine Beschwerden. Rhinologische Kontrolle und Untersuchung o. B. Patient entlassen.

Fall 22. E. M., 19jähriges Mädchen.

27. 10. 1941. Starke, ausstrahlende Schmerzen im rechten Unterkiefer, rechte Wange etwas geschwollen, submaxilläre Drüsen empfindlich. Sehr stark zerstörte, gangränöse $\overline{7\,6\,5}|$, vermutlich mit chronischen apikalen Herden, Fluktuation spürbar. In Leitungsanästhesie werden die zerstörten Wurzeln entfernt, die Alveolen ausgekratzt und mit H_2O_2 gereinigt. Inzision der Parulis, wobei sich Eiter entleert. Ausspülen der Wunden mit Irgamid-Lösung 20%ig. Auspudern mit Irgamid pur. Einlegen eines Irgamid-Tampons in die Alveolen und in die Inzisionswunde. Da die Extraktionswundränder sehr stark klaffen, werden zwei Situationsnähte angelegt.

28. 10. 1941. Patientin vollkommen beschwerdefrei. Bukkale Schwellung zurückgegangen. Empfindlichkeit der submaxillären Lymphdrüsen besteht nicht mehr. Nach Entfernen des Tampons sieht man eine saubere, granulierende Inzisions- und Extraktionswunde. Die Wundhöhlen werden mit Irgamid-Lösung 20%ig ausgespült, kein Blut- und kein Eiteraustritt. Auspudern der Wunden mit Irgamid pur. Einschieben eines Irgamid-Tampons in die Extraktionswunde. Die Inzisionsöffnung wird offen gelassen. Solluxbestrahlung $^1/_4$ Stunde.

30. 10. 1941. Keine Beschwerden, Schwellung verschwunden. Der Irgamid-Tampon wird entfernt, keine Verfärbung, kein Geruch. In der Tiefe der Alveolen gute Granulationen, keine Nachblutung. Paruliswunde in Heilung. Entfernung der Nähte. Ausspülen der Wunden mit Irgamid-Lösung 20%ig und Auspudern derselben mit Irgamid pur. Kein Tampon. Solluxbestrahlung $^1/_4$ Stunde.

3. 11. 1941. Heilungsverlauf gut. Paruliswunde geschlossen. Extraktionswundränder ohne Entzündungserscheinungen eng aneinanderliegend. Extraktionswunde mit gut aussehendem Granulationsgewebe ausgefüllt. Schmerzenfrei. Patientin in Heilung entlassen.

Bei den Extraktionen müssen wir uns darüber klar sein, daß wir sogenannte „Nachschmerzen" und Schwellungen infolge Gewalteinwirkung (Hebel, Fräsen usw.) durch eine Irgamid-Behandlung nicht beeinflussen können, da es sich hierbei um traumatische Gewebs- und Nervenschädigungen handelt. Aus diesem Grunde haben wir auch in unserer Versuchsreihe allen Patienten, an welchen wir Extraktionen ausführten, Irgamid

appliziert in Form von Irgamid-Puder, -Plomben oder -Tampons, ohne je eine toxische Reaktion zu beobachten. Besonders bei gangränösen Wurzelresten, wo schon primär eine pyogene Infektion des umliegenden Gewebes besteht, ist der Einfluß einer Sulfanilamidbehandlung unverkennbar. Die Schmerzlinderung, besonders bei der „schwierigen" Extraktion von Weisheitszähnen mit den oft schweren postoperativen Reaktionen, ist auffallend. *Stern*, welcher nach Extraktionen ebenfalls die Sulfanilamidplombe anwandte, ist der Meinung, daß postoperative Blutungen etwas häufiger auftreten. Unsere Untersuchungen bestätigen diese Feststellung *Sterns*. Wir haben deshalb bei starken Alveolenblutungen auf das Einlegen einer Irgamid-Plombe verzichtet, um postoperativen, schmerzhaften Stauungserscheinungen vorzubeugen, jedoch mit gutem Erfolg die sterilen, mit Irgamid-Pasta bestrichenen Gazestreifen angewandt. Dadurch waren wir in der Lage, der nachfolgenden Exsudation Abfluß zu verschaffen und zugleich das Chemotherapeutikum am Ort seiner Wirkung zu fixieren. *Lanier*, *Fernez*, *Stern* und *De Wolf* bestätigen die guten Resultate mit Sulfanilamid nach Extraktion.

Die Zahl der hier mitgeteilten Fälle ließe sich noch wesentlich vermehren. Da aber die anderen Beobachtungen ähnlich verlaufen sind, haben wir uns auf die ausführliche Darstellung der von uns angewandten Methode der lokalen Irgamid-Behandlung in den angeführten 22 Fällen beschränkt.

VI. Zusammenfassung

Nach unserer klinischen Erfahrung hat die lokale Chemotherapie mit Irgamid, besonders nach chirurgischen Eingriffen bei unspezifisch pyogenen Abszessen, Granulomen, Zysten, Paradentalabszessen und bei Zahnextraktionen einen sehr günstigen Einfluß auf den Heilungsverlauf. Zur Behandlung der chronischen Osteomyelitiden wagen wir mangels genügender Erfahrung keine Indikationsstellung. Der einschlägige Fall wurde als solcher beschrieben. Bei Gingivitiden und Stomatitiden kann die erzielte Besserung der sorgfältigen mechanischen Reinigung und der unterstützenden Sulfanilamidwirkung zugeschrieben werden. Obwohl auch bei Extraktion mit Irgamid-Therapie Nachschmerz und Schwellung als Folgen der Gewalteinwirkung beobachtet werden, sind diese postoperativen Erscheinungen doch wesentlich abgekürzt worden. Dies zeigt sich besonders deutlich im Vergleich zum Verlauf in den Fällen von „schwierigen" Extraktionen ohne Irgamid-Therapie.

Zur besseren Übersicht schließen wir an dieser Stelle die von uns bevorzugten Verfahren in der Behandlung unspezifisch pyogener Entzündungen in der Zahnheilkunde mit Irgamid an.

1. Abszesse

Paramandibuläre, palatinale und bukkale Abszesse:

a) Enorale Spaltung des Abszesses (Früh- oder Spätinzision).
b) Ausspülen der Abszeßhöhle mit Irgamid-Lösung 20%ig, Einführen eines Irgamid-Tampons (Irgamid in Glyzerin).

c) Tägliche Wiederholung der lokalen Irgamid-Therapie.
d) In hartnäckigen Fällen: orale Applikation.

2. *Osteomyelitiden* (chronische Form).

Tägliche Spülungen durch die Schleimhautfisteln mit 20%iger Irgamid-Lösung, Auspudern der Fisteln und Inzisionsöffnungen mit Irgamid-Na oder Irgamid pur., Einführen von sterilen Gazestreifen, welche mit Irgamidpasta bestrichen sind.

Peroral: 6 g Irgamid-Tabletten zu 0·5 pro die während 3 bis 4 Tagen, dann 3 g Irgamid-Tabletten zu 0·5 pro die während 5 bis 6 weiteren Tagen.

3. *Periodontitiden. Apikale (purulente), akute und chronische Form, inklusive Zahnfleischfisteln infolge periapikaler Infektion.*

a) Eröffnung und Desinfektion der Wurzelkanäle.
b) Orale Applikation von 6 g Irgamid pro die (zu 0·5) als Stoßtherapie zur Erhöhung der Blutkonzentration, mindestens 2 Tage vor der Operation.
c) Abfüllen der Wurzelkanäle.
d) Operation: Ausfüllen der Knochenkavität mit einer Irgamid-Plombe (Irgamid pur. + Irgamid-Na, 1 : 1, mit ein paar Tropfen Irgamid-Lösung 20%ig) oder Auspudern der Kavität mit Irgamid-Pulver (pur. oder -Na) nach vorangegangener Infiltrationsinjektion von 1 bis 2 cm^3 Irgamid-Lösung 20%ig, Primärnaht.
e) In putriden Fällen: tägliche Spülungen der Wunde mit Irgamid-Lösung 20%ig und perorale Applikation von 3 bis 6 g Irgamid pro die (Tablette zu 0·5).

4. *Gingivitiden und Stomatiden (ulzeröse hypertrophische Form), Dentitio diff. und Paradentitis purulenta.*

a) Gründliche mechanische Zahnreinigung.
b) Aufstreuen von Irgamid pur. auf die ulzerierenden Flächen nach sorgfältiger Trocknung.
c) Ausspritzen der Zahnfleisch- und Knochentaschen mit Irgamid-Lösung 20%ig.
d) Einpressen von Irgamid-Pasta (Irgamid in Glyzerin) in die Knochendefekte, Unguentolanverschluß.
In hartnäckigen Fällen lokale Behandlung durch orale Irgamid-Applikation verstärken.

5. *Extraktionen.*

a) Wundreinigung, Ausspülen mit Irgamid-Lösung 20%ig.
b) Auspudern mit Irgamid pur.
c) Einlegen einer Irgamid-Plombe oder eines Irgamid-Tampons (Irgamid-Pasta auf sterilem Gazestreifen).
d) Nach besonders schwierigen Extraktionen: lokale Behandlung durch orale Irgamid-Applikation verstärken.

Nach den neueren Anschauungen über die Wirkung der Sulfanilamide bei nicht spezifischen pyogenen Infektionen kann das Chemotherapeutikum vor allem dann Heilung bewirken, wenn es am Ort der Infektion mit lebendem Gewebe in Kontakt tritt. Die Sulfanilamidderivate oder deren Umwandlungsprodukte greifen dabei die Pyokokken direkt an, schädigen sie, hemmen dadurch ihre weitere Vermehrung und machen sie der Phagozytose zugänglich. Bei diesen Vorgängen spielen die Entzündungszellen des retikuloendothelialen Systems eine hervorragende Rolle. Um diese großen Anforderungen, welche dabei an den Körper gestellt werden, zu erleichtern und um eine Bakterieninvasion zu vermeiden, wird die frühzeitig einsetzende Therapie mit geeigneten Sulfanilamiden empfohlen. Diesen Überlegungen folgend, haben wir bei unseren Untersuchungen die lokale Chemotherapie angewandt und dabei zusammenfassend folgendes festgestellt:

1. Nach lokaler Anwendung von Irgamid bei unspezifischen pyogenen Entzündungen in der Zahnheilkunde zeigt sich in unseren Fällen eine rasche Wundheilung ohne irgendwelche schädliche Reaktionen.

2. Die lokale Chemotherapie zeigte eine relative Dauerwirkung infolge der örtlichen Konzentration von Irgamid, wie sie durch Fernbehandlung nicht erreicht wird. Es resultiert eine bakteriostatische Phase, in welcher sich die normalen Abwehrkräfte des Körpers ungestört entwickeln können.

3. Bei Operationen pyogen infizierter Herde erfolgte die Heilung nach üblichen Methoden, verbunden mit lokaler Irgamid-Behandlung, per primam.

4. Wir verwendeten bei unseren Eingriffen sowohl das schwer lösliche Irgamid pur., wie auch das wasserlösliche Irgamid-Natrium:

a) Irgamid pur. vor allem zur prophylaktischen Behandlung von Extraktionswunden (mit Speichel in Berührung).

b) Irgamid-Natrium zur Implantation in Operationswunden.

Die Kombination der beiden Pulver, Irgamid mixt., eignet sich für alle Indikationen.

5. Das Irgamid ist auf Grund unserer Untersuchungen ein wertvolles Präparat in der Hand des Praktikers zur Bekämpfung pyogener Infektionen, wie sie in der Zahnheilkunde vorkommen.

Schrifttum. Brunner W. und *E. Schläpfer:* „Die lokale Anwendung von Cibazol, bei der Versorgung akzidenteller Wunden". Schweiz. med. Wschr. 1941: 10. — *Cahen P.:* Persönliche Mitteilungen. — *Colebrook, Buttle* and *O'Meare:* „The mode of action of p-amino-benzene-sulphonamide and prontosil in haemolytic streptococcal infections". Lancet 1936, II: 1323. — *Dinklage W. U.:* „Über Prontosil und die Möglichkeit der örtlichen Anwendung in der zahnärztlichen Chirurgie". Inaug.-Diss., Marburg 1940. — *Domagk G.:* „Ein Beitrag zur Chemotherapie der bakteriellen Infektionen". Dtsch. med. Wschr. 61 (1935): 250. — *Ders.* und *C. Hegler:* „Chemotherapie bakterieller Infektionen". Beitr. Arzneimitteltherapie 1940, I. — *Fernez E.:* „De l'emploi local des sulfamides en stomatologie". Schweiz. Mschr. Zahnhk. 1941: 494. — *Fildes P.:* „A rational approach to research in chemotherapy". Lancet 1940, I: 955. Ref.: „The action of sulphanilamide". Brit. J. exper. Path. 1940, 21: 67. — *Ders.:* „The mechanism of the antibacterial action of mercury". Brit. J. exper. Path. 1940, 21: 67. — *Grumbach A.:* „Der Einfluß der Entdeckung der Sulfanilamide auf unsere chemotherapeutischen Vorstellungen". Schweiz. Z. Praxis 1941: 21. — *Högger D.:* „Irgamid, eine neue Verbindung der Sulfanilamidreihe". Schweiz. med. Wschr. 1941: 31. — *Mc Ilwain H.:* „Pyridine-3-sulphonic acid and its amid as inhibitors of bacterial growth". Brit. J. exper. Path. 1840, 21: 136. — *Mc Intosh* and *L. E. Whitby:* Lancet 1939, I: 431. — *Jentzer A.:* „La Chimiothérapie des plaies par le Chemotherapeuticum 4029-9 (Roche) — sulfanilamide". Schweiz. med. Wschr. 1941: 24. — *Ders.* und *A. Calame:* „Etude expérimentale sur la sulphamidothérapie par voie intra-péritonéale". Schweiz. med. Wschr. 1942: 8. — *Kuhn R.* und Mitarbeiter: „Synthese des (α,γ-dioxy-β,β-dimethyl-butyril)-taurin (Taurin derivat), eines spezifischen Hemmstoffes für Milchsäurebakterien". B. 1941, 74: 1605. — *Dies.:* „Vitamine und Arzneimittel". Chemie 55 (1942), 1./2. — *Lanier W. D.:* „Teeth diseases, use of sulphanilamide". Med. Bull. Vet. Admin. 1940, 17: 57. Ref.: *Naville M.:* Schweiz. Mschr. Zahnhk. 1940: 633. — *Lockwood I. S.:* J. Immunol. 1938, 35: 155. — *Long P. H.* and *E. A. Bliss:* „The clinical and experimental use of sulphanilamide, sulphapyridine and allied compounds", Mc Millan Comp. 1939 (New York). — *Lutze E.:* „Ein klinischer Beitrag über örtliche Prontosilanwendung in der Zahnheilkunde". Inaug.-Diss., Göttingen 1939. — *Markoff N.:* „Die Behandlung akuter Infektionskrankheiten mit Irgamid (G 290)". Schweiz. med. Wschr. 1941: 31. — *Paul* (Paris): „Les sulfamides et les corps voisins, leur utilisation en pathologie générale". Ref.: *Naville M.:* Schweiz. Mschr. Zahnhk. 1940: 633. — *Reichstein T.:* „Über den Wirkungsmechanismus der Sulfanilamide". Vortrag, gehalten in der Pharmazeutischen

Gesellschaft, Basel, März 1942. — *Saubermann G.:* „Über die Anwendung von Irgamid, einem neuen Sulfanilamidderivat, in der Augenheilkunde". Ophthalmologica, sep. Vol. 101, No. 4, 1941. — *Selbie F. R.:* „The inhibition of the action of sulphanilamide in mice by p-aminobenzoic acid". Brit. J. exper. Path. 1940, 21: 90. — *Scherer H.:* „Unsere Erfahrungen mit Irgamid (G. 290) in Geburtshilfe und Gynäkologie". Schweiz. med. Wschr. 1941: 31. — *Schnieper A.:* „Die lokale Chemotherapie mit Sulfanilamidverbindungen, insbesondere mit Cibazol-Salbe". Schweiz. med. Wschr. 1941: 10. — *Stern L.:* „Sulfanilamid lokal bei Zahninfektionen". J. dent. Res., St. Louis, 1941: 20. Ref.: Ars Medici 1941: 10. — *Stamp T. C.:* Lancet 1931, II: 10. — *Staehelin R.:* „Pro et Contra der Sulfanilamidtherapie". Schweiz. med. Wschr. 1942: 8. — *Tréfouel, Nitti* et *Bovet:* C. r. Soc. Biol. 1935, 120: 756. — *Winzeler H.:* „Erfahrungen mit Cibazol in Geburtshilfe und Gynäkologie". Schweiz. med. Wschr. 1941: 10. — *De Wolf R. J.:* „Use of sulphanilamide and guaiacol-glycerin solution". J. americ. dent. Assoc. etc. 1940, I: 324. — *Woods D. D.:* „The relation of p-aminobenzoic acid to the mechanism of the action of sulphanilamide". Brit. J. exper. Path. 1940, 21: 74.

Derzeit Wien IX, Allgem. Krankenhaus, Kieferstation der I. Chirurg. Klinik.

Meinem hochgeschätzten Lehrer,

Herrn Prof. Dr. med. *E. Hockenjos,*

spreche ich für seine Anregungen bei der Abfassung vorliegender Arbeit meinen aufrichtigen Dank aus.

Ebenso danke ich der pharmazeutischen Abteilung der *J. R. Geigy A.-G.* für die Unterstützung, die sie mir im Laufe meiner Arbeiten wiederholt zuteil werden ließ.

Q 0678